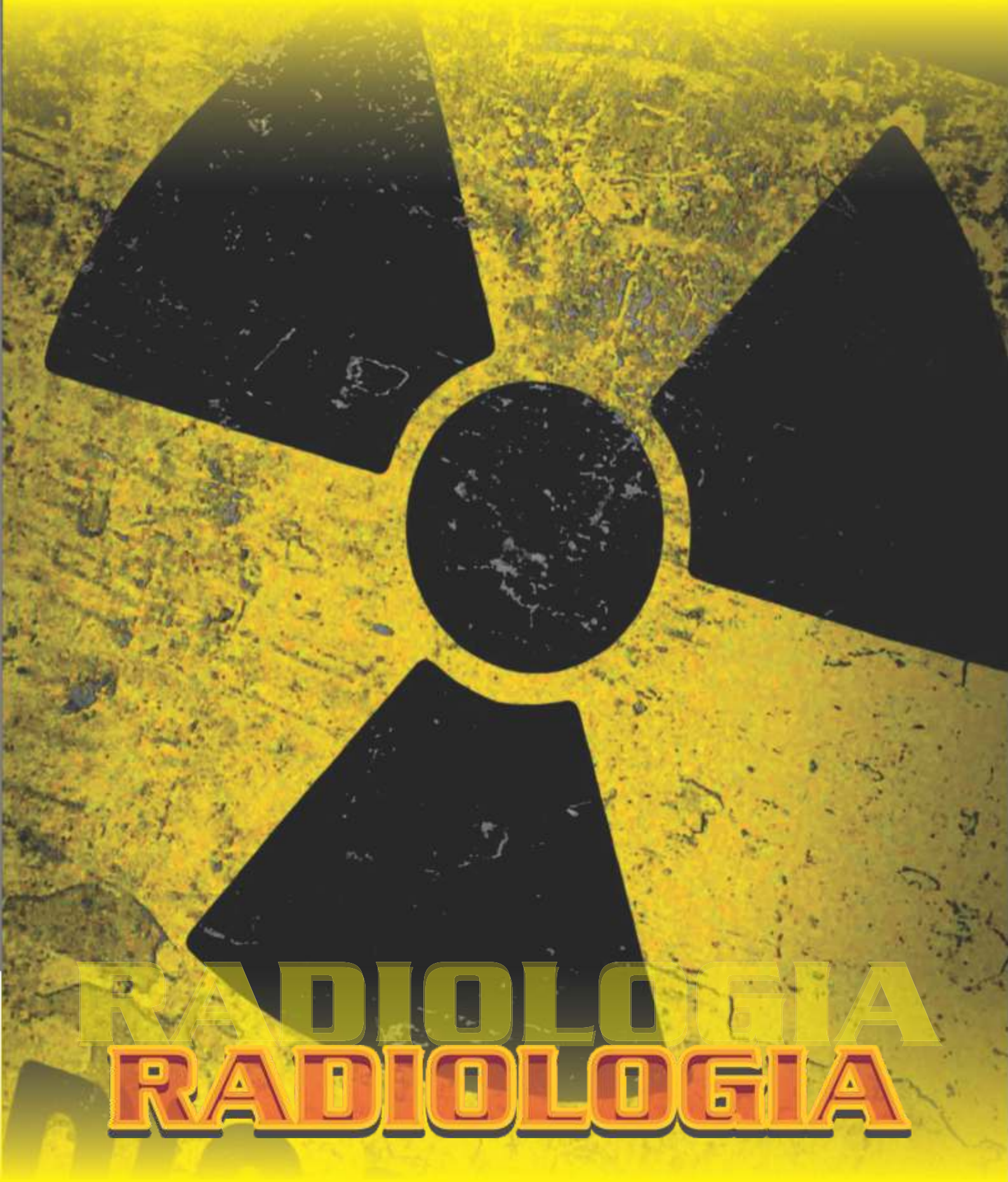

RADIOLOGIA

RADIOLOGIA

Universidade do Estado do Pará

Reitor Rubens Cardoso da Silva

Vice-Reitor Clay Anderson Nunes Chagas

Pró-Reitora de Pesquisa e Pós- Gradução Hebe Morgane Campos Ribeiro

Pró-Reitora de Graduação Ana da Conceição Oliveira

Pró-Reitora de Extensão Mariane Cordeiro Alves Franco

Pró-Reitor de Gestão Carlos José Capela Bispo

Editora da Universidade do Estado do Pará

Coordenador e Editor-Chefe Robson Domingues

Conselho Editorial

Francisca Regina Oliveira Carneiro
Joelma Cristina Parente Monteiro Alencar
Josebel Akel Fares
José Alberto Silva de Sá
Juarez Antônio Simões Quaresma (Presidente de Honra)
Lia Braga Vieira
Maria das Graças da Silva
Maria do Perpétuo Socorro Cardoso da Silva
Marília Brasil Xavier
Núbia Suely Silva Santos
Pedro Franco de Sá
Robson Domingues (Presidente)
Tânia Regina Lobato dos Santos
Valéria Marques Ferreira Normand

RADIOLOGIA

CAUTION
RADIATION AREA
DO NOT ENTER
IF PREGNANT OR
POSSIBLY PREGNANT
SmartSign.com • 800-952-1457 • S-6328

REALIZAÇÃO

Universidade do Estado do Pará - UEPA

Editora da Universidade do Estado do Pará - EDUEPA

Normatização e Revisão

Dr. Alexandre Ferreira da Silva

Arqt. Bruno Carreira da Silva

Prof. Dr. Jofre Jacob Silva Freitas

Prof. Dr. Robson José de Souza Domingues

Capa e Diagramação

Arqt. Bruno Carreira da Silva

Odivaldo Teixeira Lopes

Dados Internacionais de Catalogação na Publicação (CIP)

S586r Silva, Alexandre Ferreira da

Radiologia: álbum de figurinhas colecionáveis legendado / Alexandre Ferreira da Silva et al. _ Belém: UEPA, 2016.

84 p.

ISBN: 978-85-8458-014-9

1. Radiologia. 2. Álbum de figurinha. I. Silva, Bruno Carreira. II. Freitas, Jofre Jacob Silva. III. Domingues, Robson José da Souza. IV. Título.

CDD: 616.0757

Organizadores, Autores e Revisores

Dr. Alexandre Ferreira da Silva

Médico radiologista, membro titular do Colégio Brasileiro de Radiologia.
Membro correspondente da Sociedade Européia de Radiologia.
Professor Auxiliar do curso de graduação de medicina da Universidade do Estado do Pará - UEPA.
Professor do programa de Pós-graduação em Pediatria e Neonatologia da Universidade Federal do Pará - UFPA

Arqt. Bruno Carreira da Silva

Bacharel em Arquitetura e Urbanismo pela Universidade da Amazônia UNAMA
Especialista em Paisagismo Tropical Urbano e Design de Interiores pela Universidade da Amazônia - UNAMA.
Professor Assistente I nos cursos de graduação em Arquitetura e Urbanismo e Design de Interiores da Universidade da Amazônia - UNAMA.

Prof. Dr. Jofre Jacob Silva Freitas

Professor Titular do curso de graduação em medicina da Universidade do Estado do Pará - UEPA.
Professor do programa de mestrado em ensino em saúde na Amazônia da Universidade do Estado do Pará - UEPA.
Professor do programa de cirurgia e pesquisa experimental da Universidade do Estado do Pará - UEPA.

Prof. Dr. Robson José de Souza Domingues

Professor Titular do curso de graduação em medicina da Universidade do Estado do Pará - UEPA.
Coordenador e Professor do programa de mestrado em ensino em saúde na Amazônia da Universidade do Estado do Pará - UEPA.
Professor do programa de cirurgia e pesquisa experimental da Universidade do Estado do Pará - UEPA

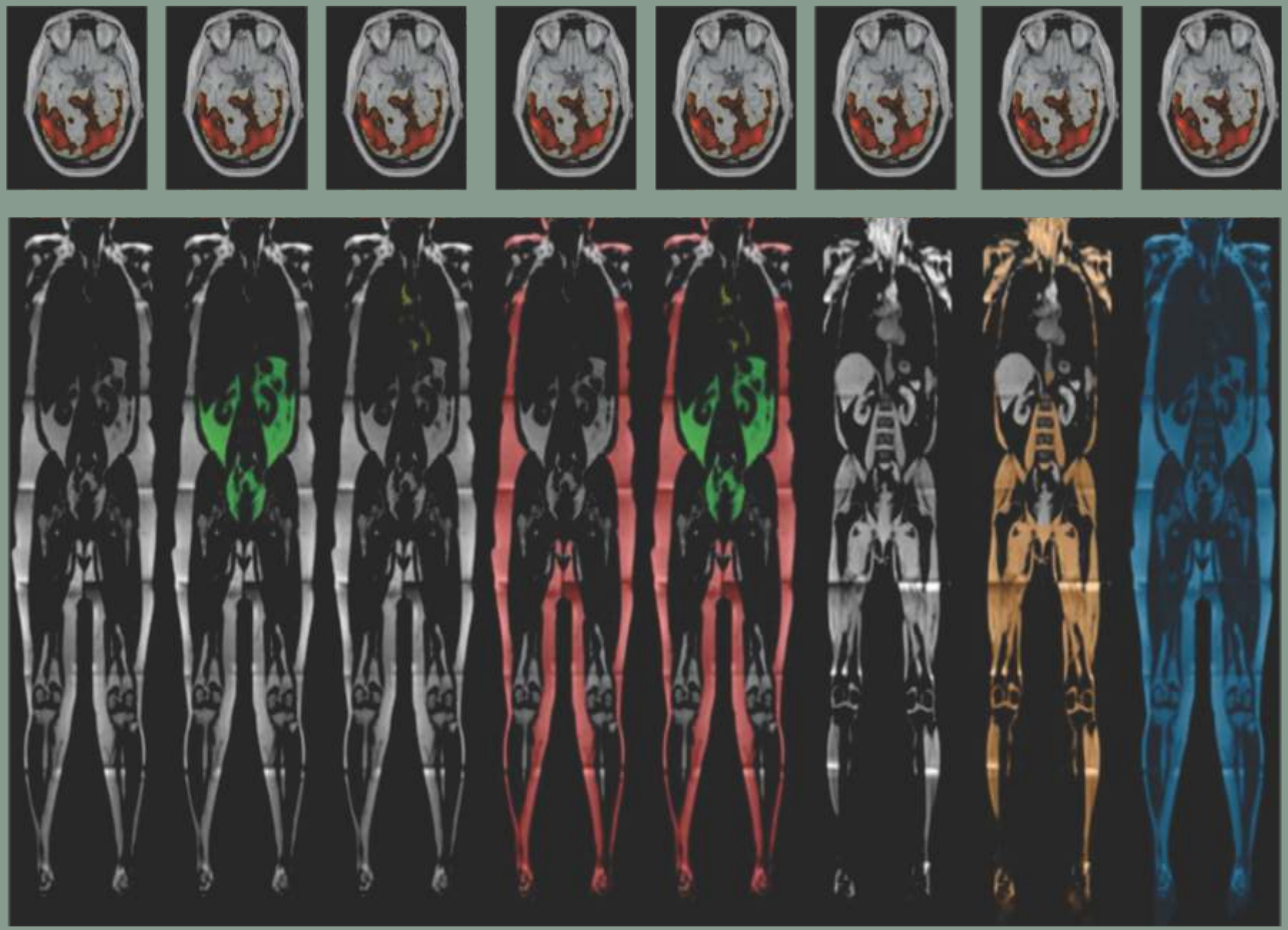

PREFÁCIO

O desenvolvimento de novas estratégias de ensino nos currículos integrados dos cursos da área de saúde é fundamental para o dinamismo das mudanças na forma de ensino e aprendizagem que coloquem o estudante como protagonista desse processo.

No que diz respeito à área da medicina, o ensino da radiologia é visto de forma controversa, pois alguns educadores médicos acreditam que ela deva ser ensinada ao final do currículo com o objetivo de que o estudante tenha a possibilidade de aprender a extrair dos exames de imagem o diagnóstico preciso, enquanto outros enxergam na radiologia um valioso instrumento pedagógico que pode integrar várias áreas do conhecimento.

A partir de um projeto de pesquisa desenvolvido para uma dissertação, já defendida no Programa de Pós-Graduação em Ensino de Saúde da Amazônia, gerou como produto também o "Álbum de figurinhas sobre radiologia para estudantes de medicina". Esse material didático tem como objetivo ser um instrumento pedagógico, criativo, de fácil manejo, interativo, de baixo custo, e que seja efetivo como instrumento de apoio para a aprendizagem dos princípios biofísicos, vocabulário, sinais radiológicos clássicos e lesões elementares.

A utilização deste produto permitirá ao aluno experimentar um aprendizado de forma lúdica, criando oportunidade para uma discussão ativa dos conteúdos, com uma abordagem significativa e prazerosa. Essa utilização do lúdico na sala de aula tende a cativar o aluno, prendendo sua atenção e despertando maior interesse pelo conteúdo a ser aprendido.

A utilização de um instrumento lúdico como um álbum de figurinhas, pode permitir um aprendizado mais duradouro, contextualizado, prazeroso e emocionalmente positivo, possibilitado ao estudante "aprender brincando", e com certeza será valioso na aprendizagem dos conteúdos de radiologia pelos estudantes de medicina de forma multidisciplinar.

Parabenizo os autores pelo belo trabalho que, com certeza, trará grande contribuição ao processo de ensino e aprendizagem da radiologia no currículo integrado da graduação em medicina.

Belém, 24 de fevereiro de 201 7.

Prof. Dr. Jofre Jacob da Silva Freitas
Prof. Titular de Histologia da UEPA
Prof. Do Mestrado ESA

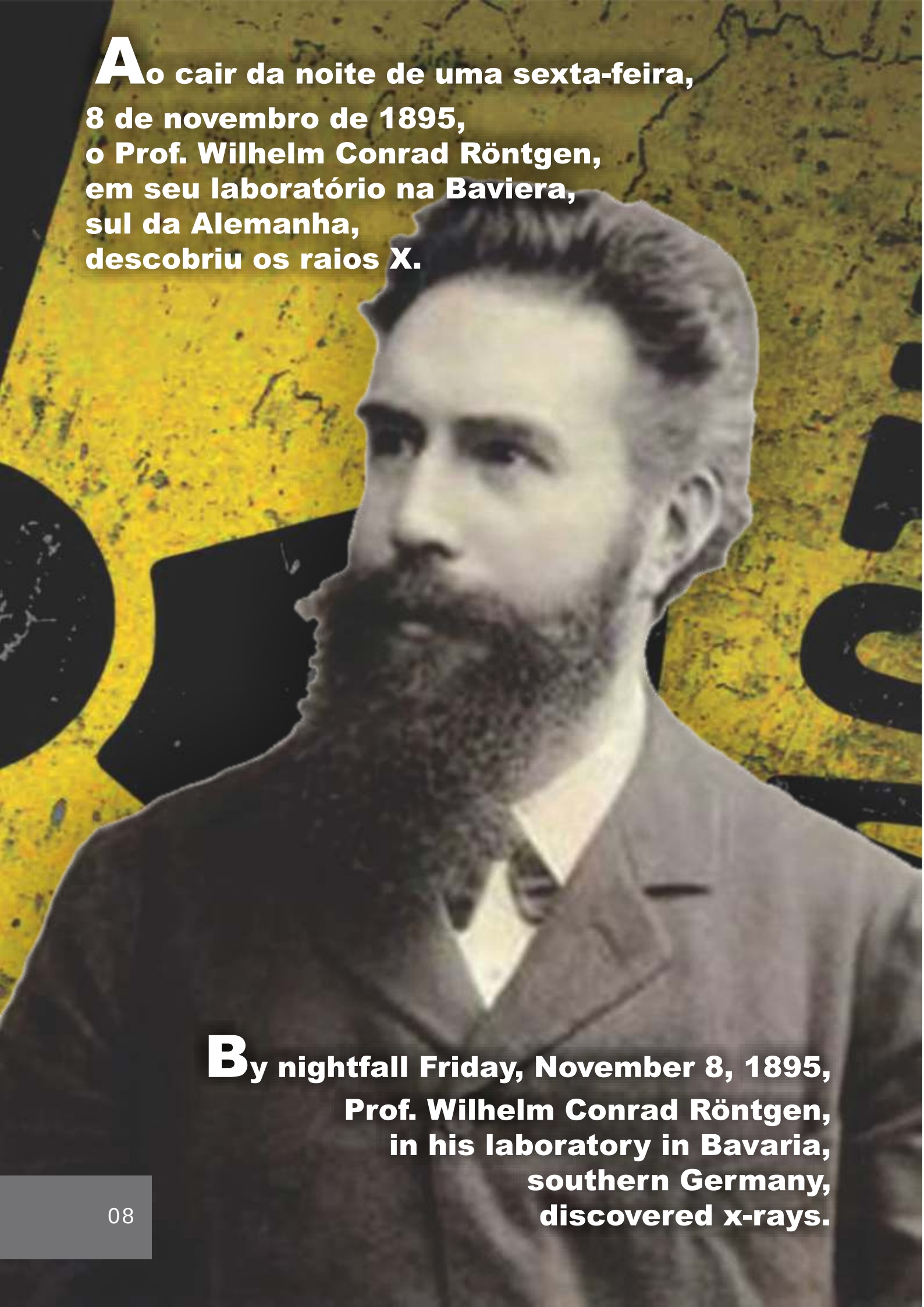

Ao cair da noite de uma sexta-feira,
8 de novembro de 1895,
o Prof. Wilhelm Conrad Röntgen,
em seu laboratório na Baviera,
sul da Alemanha,
descobriu os raios X.

By nightfall Friday, November 8, 1895,
Prof. Wilhelm Conrad Röntgen,
in his laboratory in Bavaria,
southern Germany,
discovered x-rays.

Primórdios da Radiologia

Os raios X são produzidos quando elétrons negativos (alta velocidade) bombardeiam um anteparo. Isso acontece dentro de um pequeno envoltório de vidro a vácuo chamado de ampola de raios X.

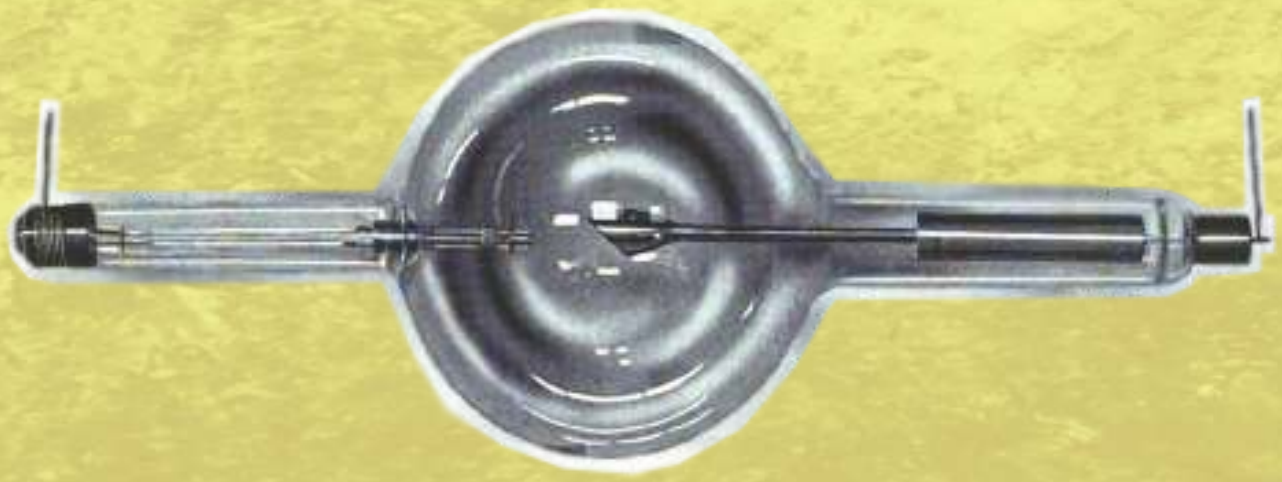

X-rays are produced when electrons negative (high speed) bombard a bulkhead. This happens within a small glass vacuum wrap called the ampulla.

Radiologia Hoje

Os métodos de imagem em medicina fazem parte da avaliação de praticamente todos os órgãos e sistemas humanos. A medicina do século XXI não poderá prescindir das ferramentas de diagnóstico por imagem. É, portanto, imperativo que o conhecimento a respeito dessas tecnologias seja bem construído, integrado e explorado pelo aluno, a fim de que este se torne progressivamente conhecedor do potencial dos métodos de exames complementares de imagem para a resolução dos problemas de seus pacientes, seja capaz de entender um laudo radiológico e compreenda as imagens mobilizando conhecimentos da anatomia e patologia.

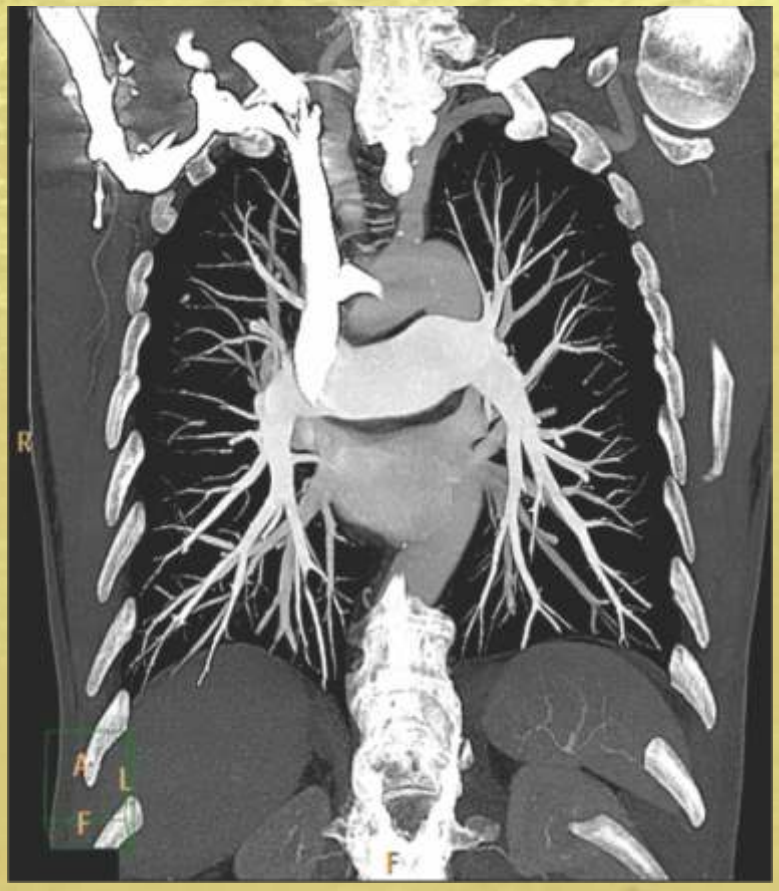

Uso de Contraste

Endoscopia Virtual

Esqueleto 3D

Alterações do Crescimento e Desenvolvimento

As alterações do crescimento e desenvolvimento incluem os defeitos da organogênese e histogênese, as alterações de numero, topografia, forma e dimensões.

13

Defeito da migração neuronal.

Lisencefalia e esquizencefalia

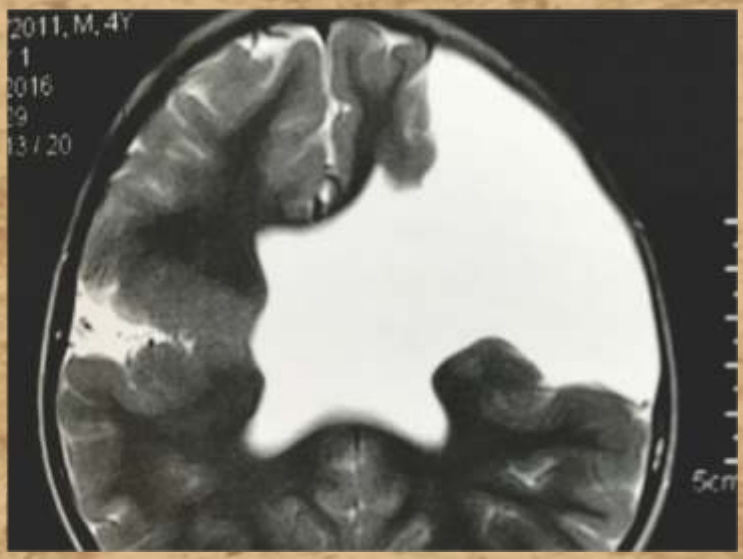

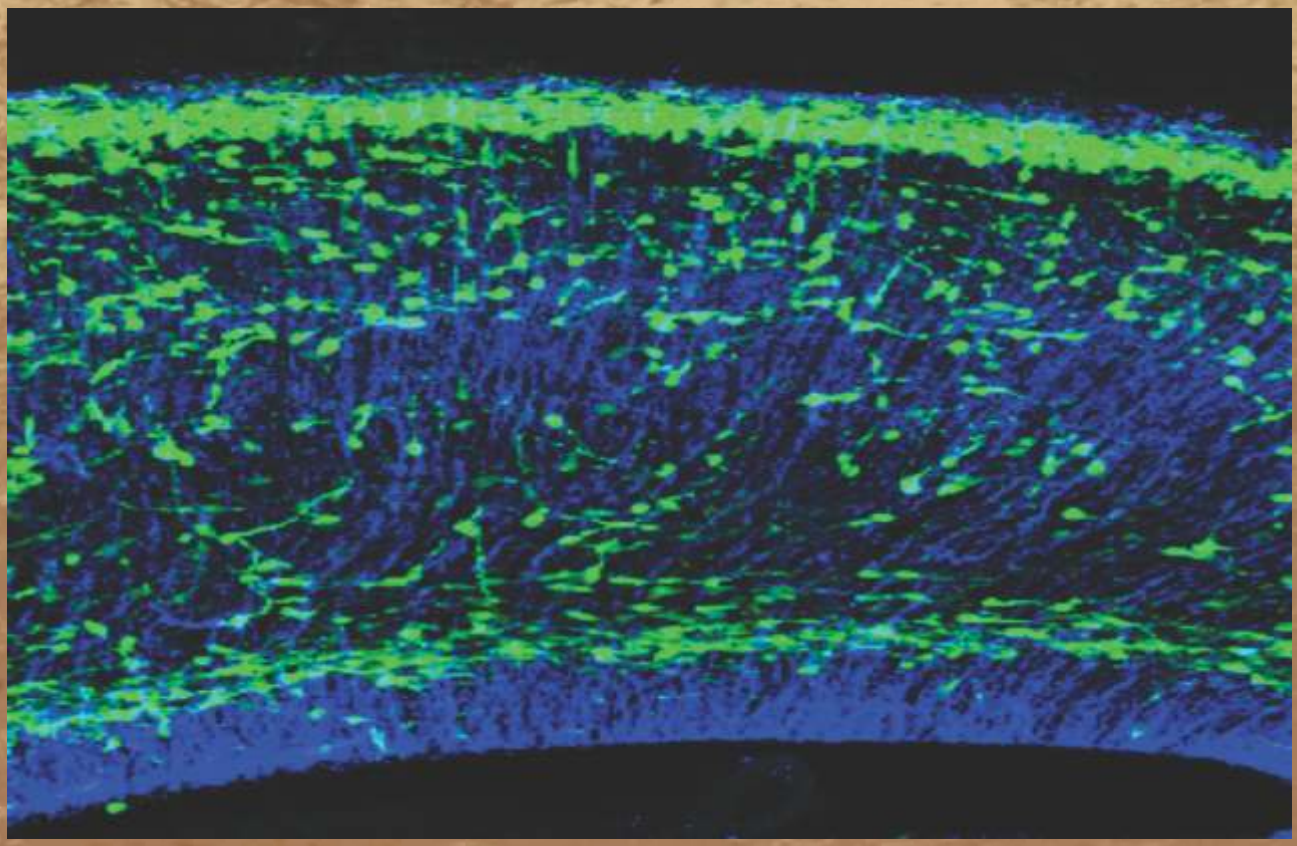

Neuronal migration defect.

Lissencephaly and schizencephaly

Plano sagital mediano em exame de Ressonância magnética mostra o corpo caloso normal, a agenesia do corpo caloso, a disgenesia do corpo caloso e o lipoma pericalosal.

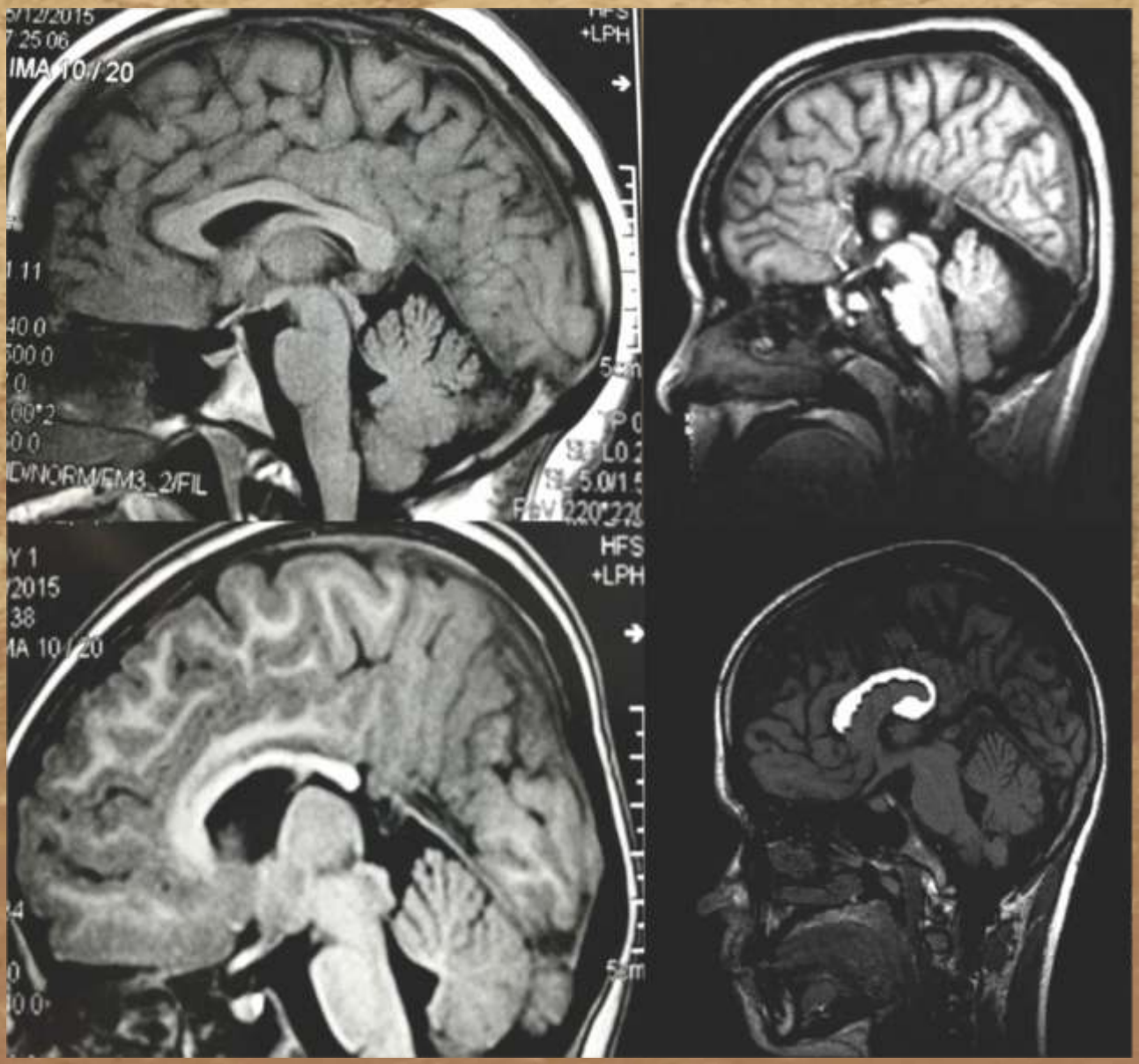

Medin segittal MRI examination shows the normal Corpus Callosum, Agenesis of the Corpus Callosum, dysgenesis of the Corpus Callosum, and pericalosal lipoma.

Malformação de Dandy-Walker

Dandy-Walker Malformation

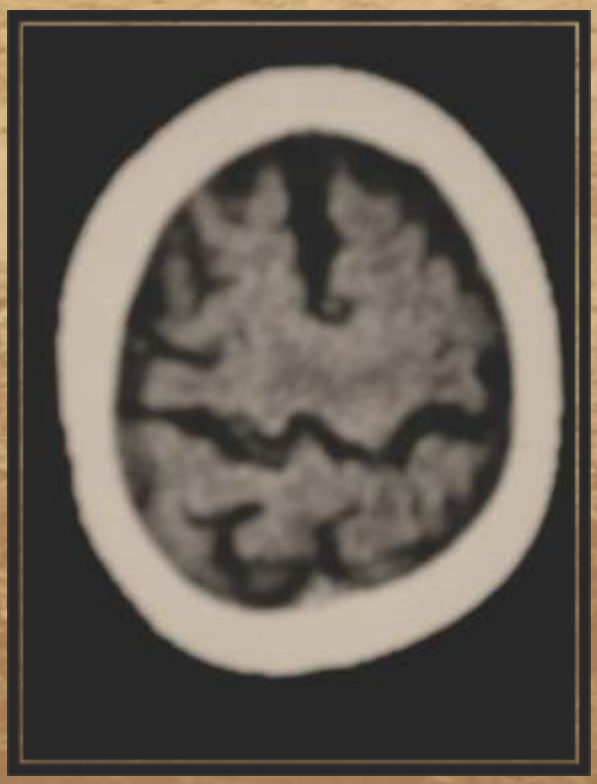

Sintelencefalia

Sintelencephaly

Holoprosencefalia

Holoprosencephaly

Concha bolhosa é uma das variações mais comuns da anatomia Nasossinusal

Concha bullosa is one of the most common variations of sinonasal anatomy.

O sinal da dupla bolha é visto em crianças e representa a dilatação do estômago e duodeno proximal

The double bubble sign is seen in infants and represents dilatation of the proximal duodenum and stomach

POLIDACTILIA: dedos supranumerários.

SINDACTILIA: quando um ou mais dedos estão unidos entre si.

Síndrome de HOLT - ORAM: Polegar Trifalangeano

Defeito de Fechamento do Tubo Neural

Neural tube closure defect

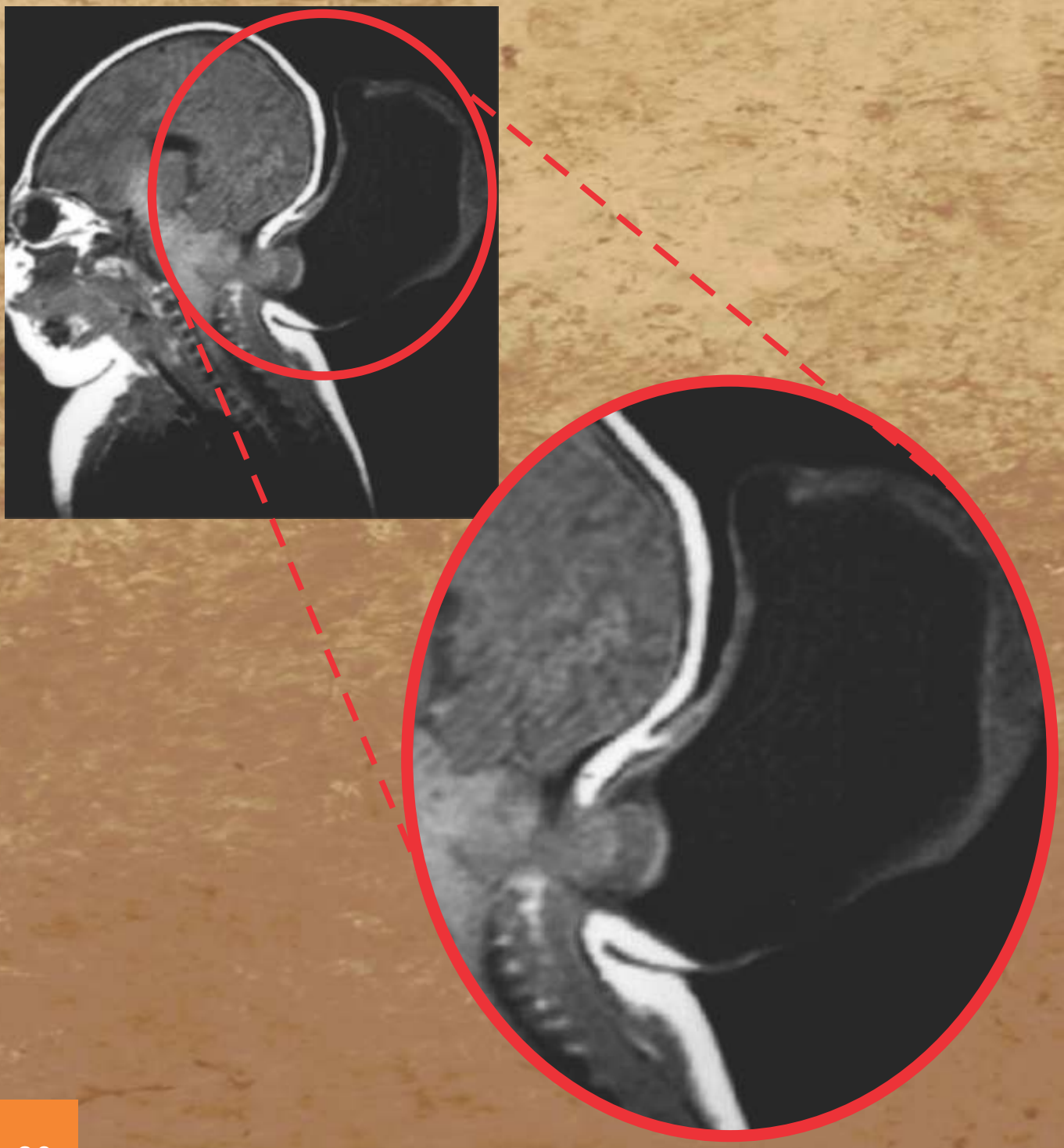

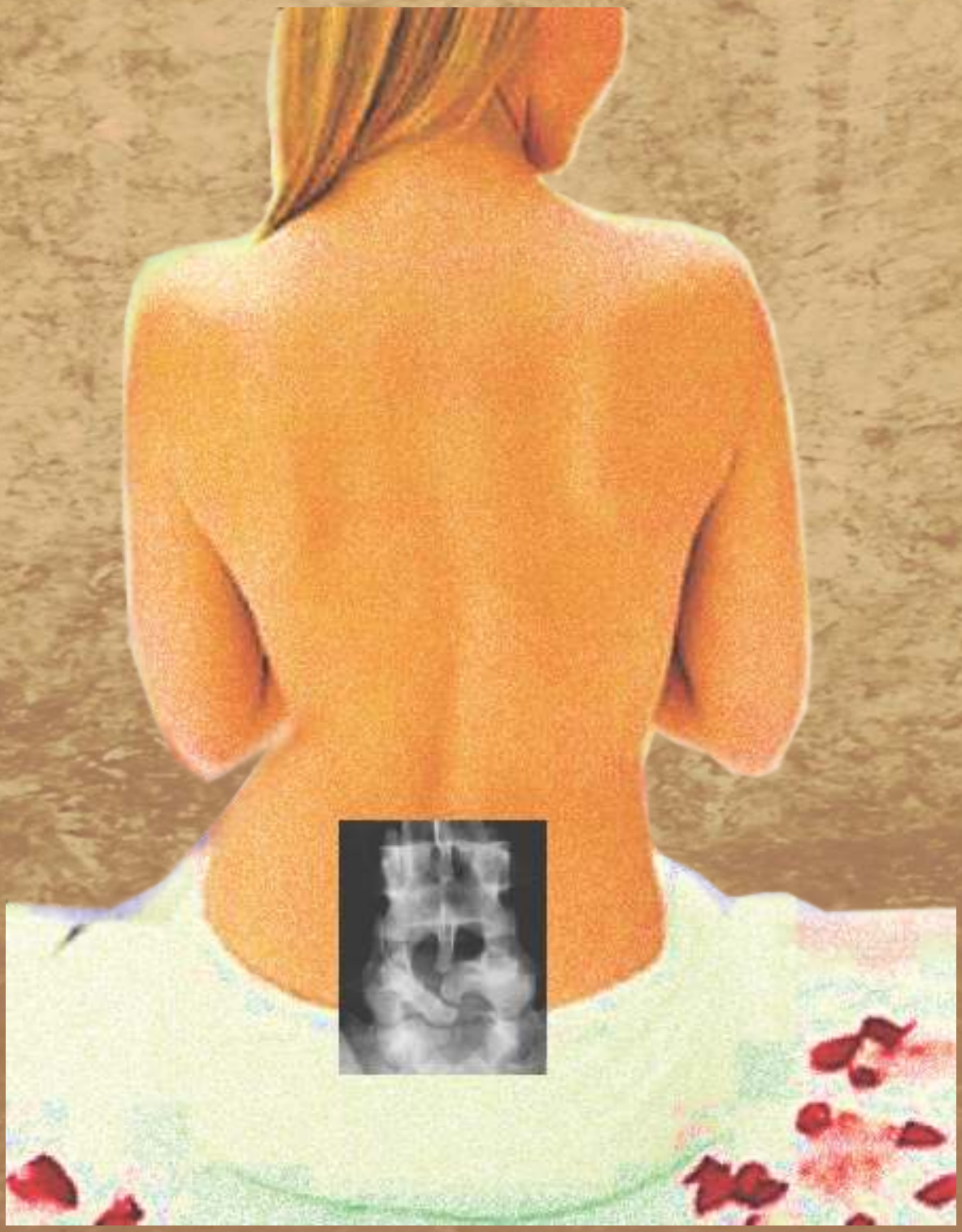

Espinha bífida

Spina bifida

Escoliose
Scoliosis

Alterações do Crescimento e Diferenciação Celular

Changes of growth and cellular differentiation

No processo de adaptação, a célula sofre alterações no seu volume, no seu número e na sua diferenciação. Essas alterações ocorrem em decorrência da demanda funcional, por estímulo hormonal, em ambientes hostis ou por fatores genéticos. Compreende-se como adaptação celular a hipertrofia, hipotrofia, hiperplasia, hipoplasia, metaplasia e displasia.

In the process of adaptation, the cell undergoes changes in its volume, in their number and their differentiation. These changes occur as a result of the demand for functional hormonal stimulus, in hostile environments or genetic factors. It is understandable how cellular adaptation to hypertrophy, hypertrophy, hyperplasia, hypoplasia, metaplasia and dysplasia.

Hipoplasia Renal

Renal Hypoplasia

23

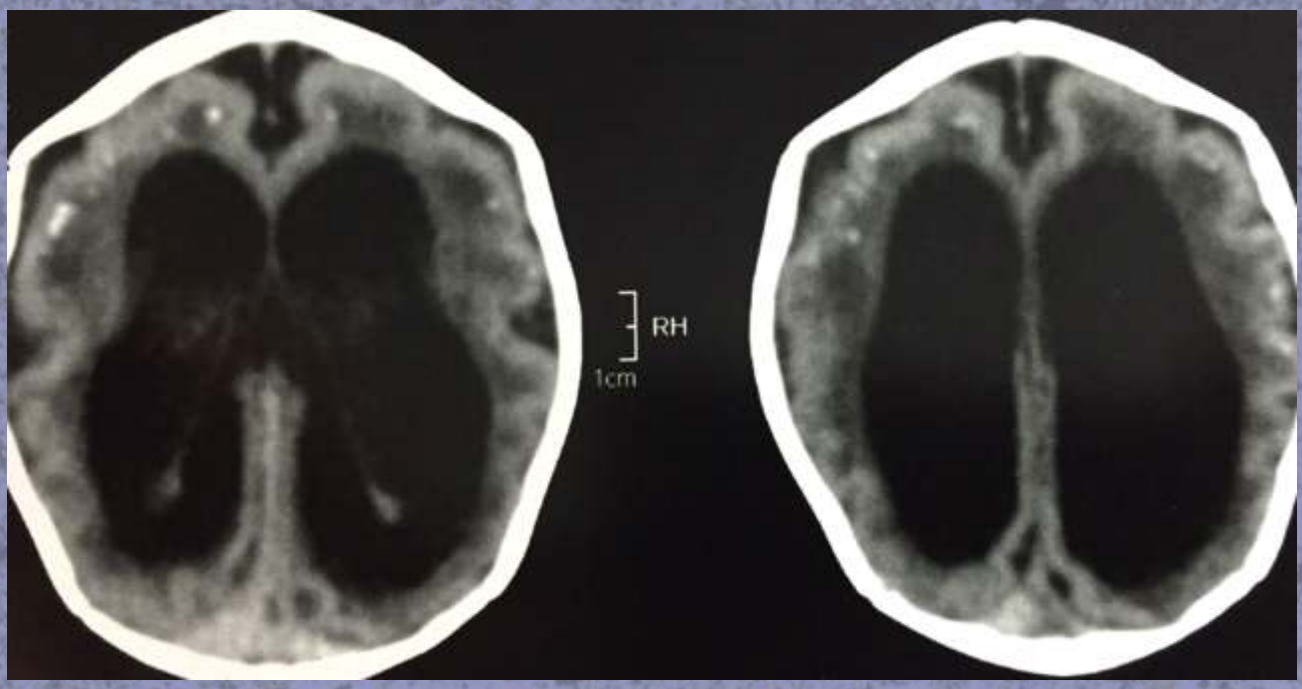

Infecções congênitas do sistema nervoso central promovem defeitos da organogênese, como, por exemplo, os recentes casos de microcefalia ligadas ao vírus Zika.

Congenital central nervous system infections promote organogenesis defects, as for example, the recent cases of microcephaly Zika virus related.

Radiografias e varreduras de TC. —
uma massa é qualquer lesão pulmonar, pleural ou mediastinal, visto na radiografia de tórax como uma opacidade superior a 3 Cm de diâmetro (sem considerar as características de densidade, fronteira ou contorno).
Massa geralmente implica uma opacidade parcialmente sólida ou sólida.
A TC permite uma avaliação mais exata de tamanho, localização, atenuação e outros recursos.
Nódulo abaixo de 3 Cm

Radiographs and CT scans.—
A mass is any pulmonary,
pleural or mediastinal, lesion seen on chest radiographs
as an opacity greater than 3 Cm in diameter
(without regard to contour, border,
or density characteristics).
Mass usually implies a solid or partly solid opacity.
CT allows more exact evaluation of size,
location, attenuation, and other features.
Nodule below 3 Cm

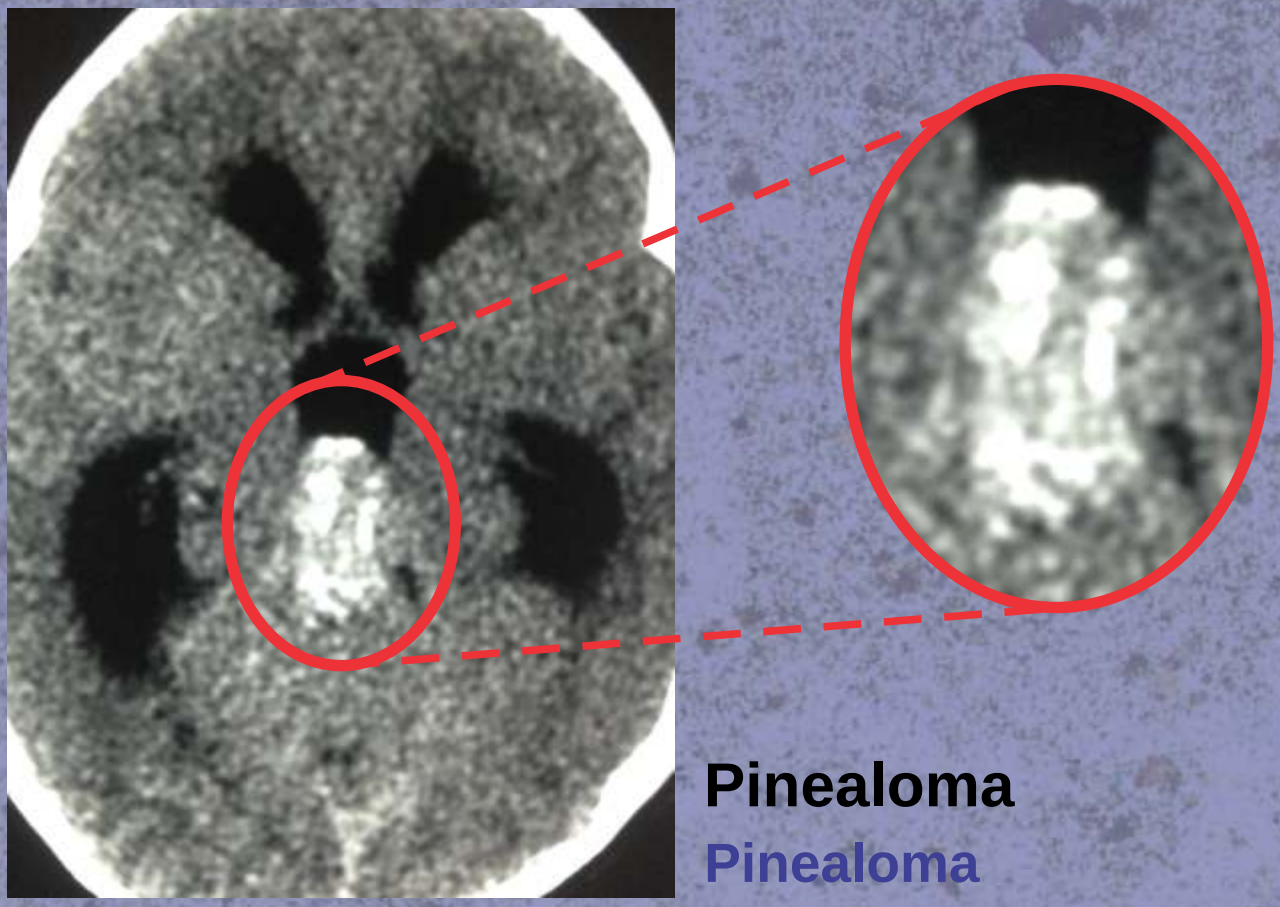

Pinealoma

Pinealoma

Tumor cerebral

Brain tumor

Nódulo espiculado sólido e vidro fosco focal.
Duas formas de apresentação do câncer de pulmão

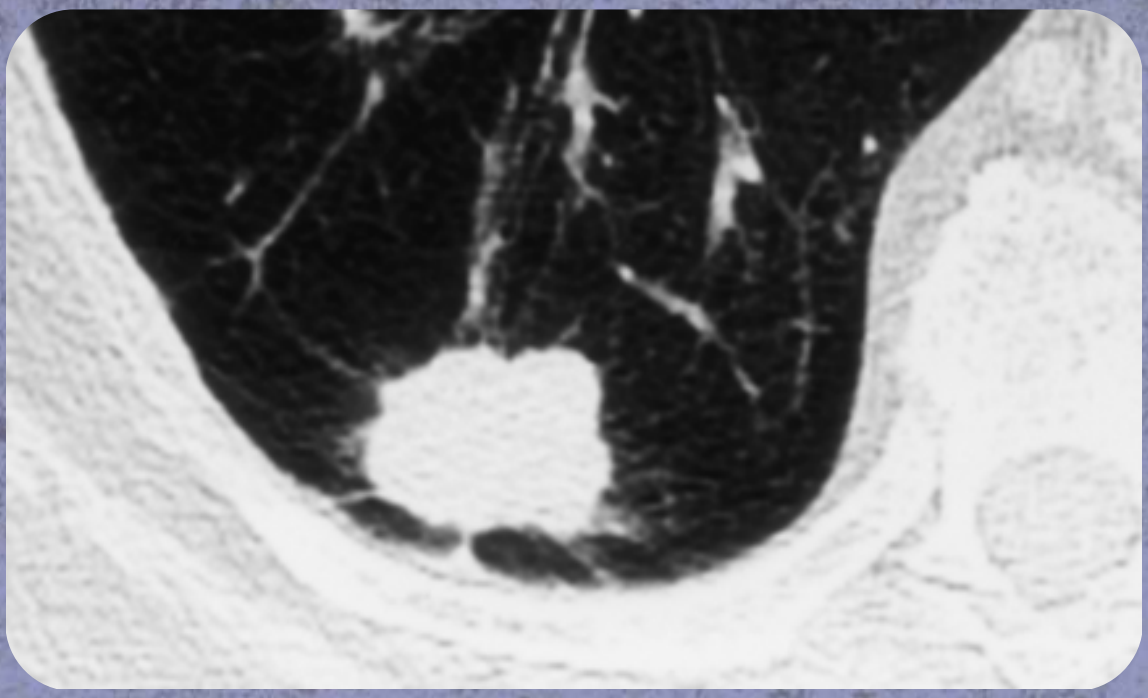

Spiculated solid nodule and focal ground glass.
Two forms of presentation of lung cancer

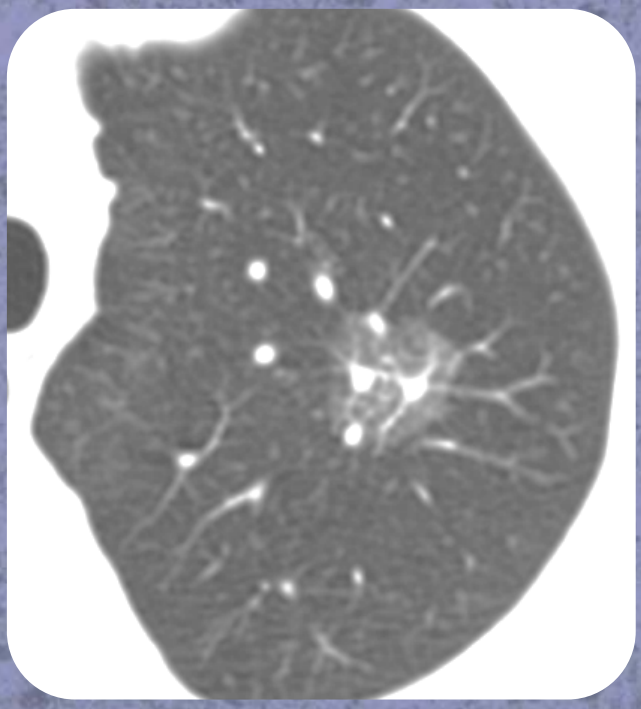

MECANISMOS DE AGRESSÃO E DEFESA

As agressões teciduais mais diversas promovem reações como inflamação, calcificação, fibrose, degeneração, necrose e hemorragia, perceptíveis em estudos de imagem.

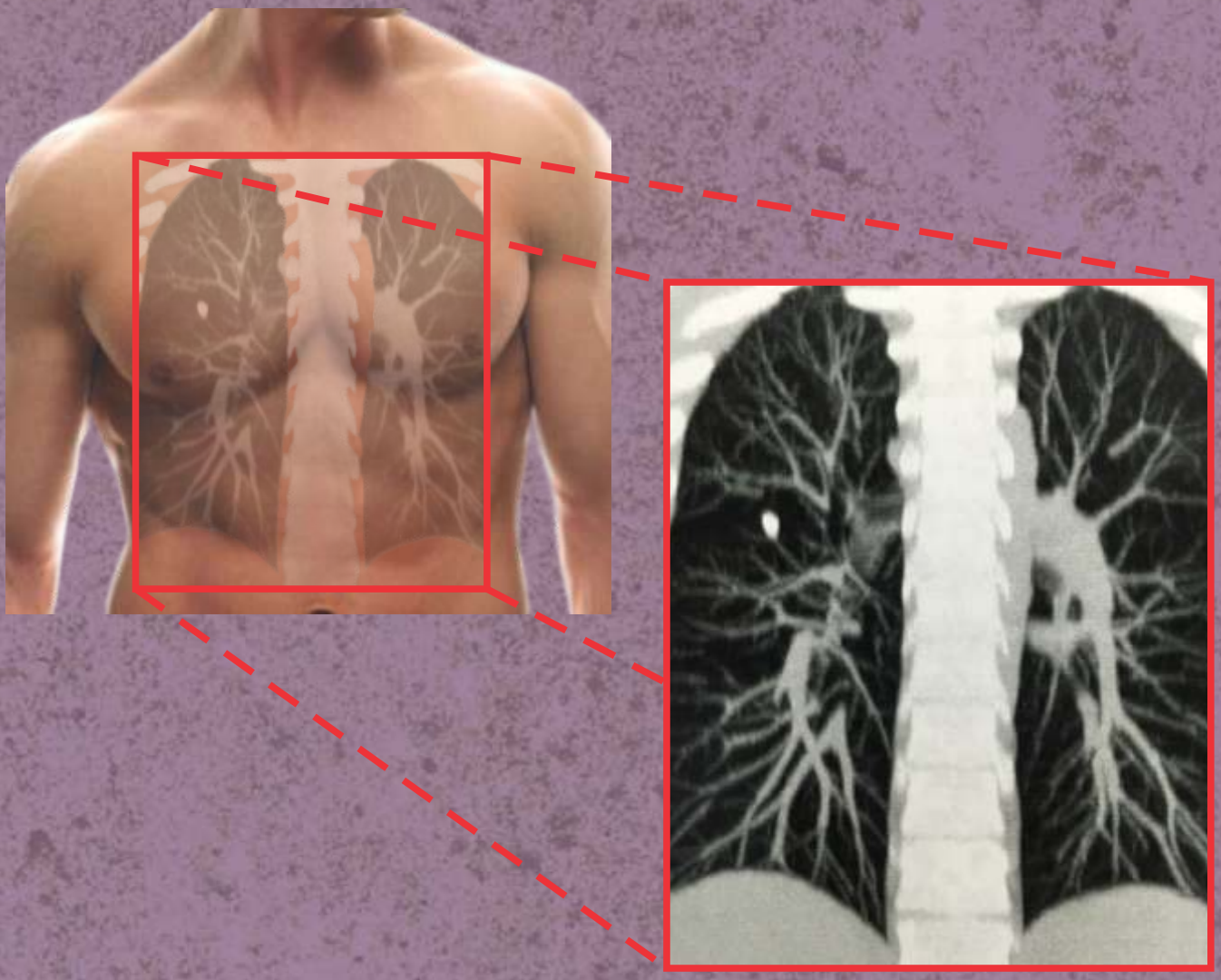

Nódulo Pulmonar Calcificado

Calcified pulmonary nodule

29

Cavitação

Radiografias de cavidade e varreduras de CT. — uma cavidade é um espaço cheio de gás, visto como uma área radiolucente ou com baixa atenuação, no âmbito de consolidação pulmonar, uma massa ou um nódulo. No caso de uma cavitação em área de consolidação, esta pode resolver-se e deixar apenas uma parede fina. Uma cavidade é normalmente produzida pela expulsão ou drenagem de uma parte necrótica da lesão através da árvore brônquica. Às vezes contém um nível de líquido. Cavidade não é sinônimo de abscesso.

Cavity

Radiographs and CT scans.—A cavity is a gas-filled space, seen as a lucency or low-attenuation area, within pulmonary consolidation, a mass, or a nodule . In the case of cavitating consolidation, the original consolidation may resolve and leave only a thin wall. A cavity is usually produced by the expulsion or drainage of a necrotic part of the lesion via the bronchial tree. It sometimes contains a fluid level. Cavity is not a synonym for abscess.

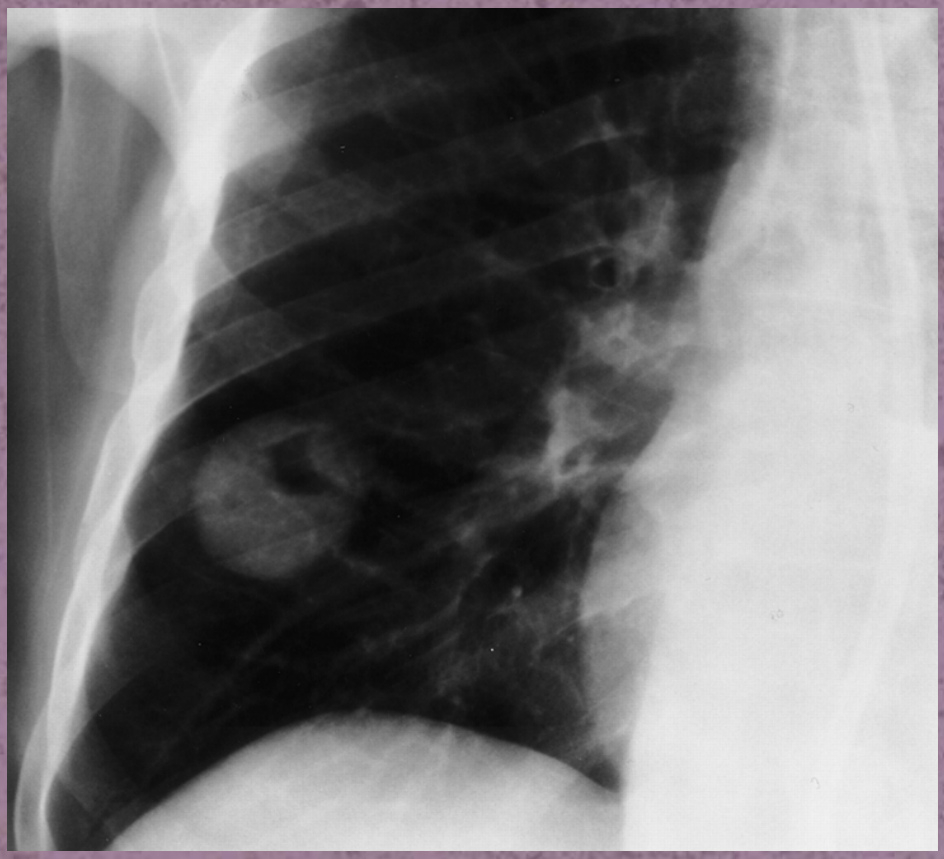

Cavitação sem nível hidroaéreo

Cavitation without airfluid level

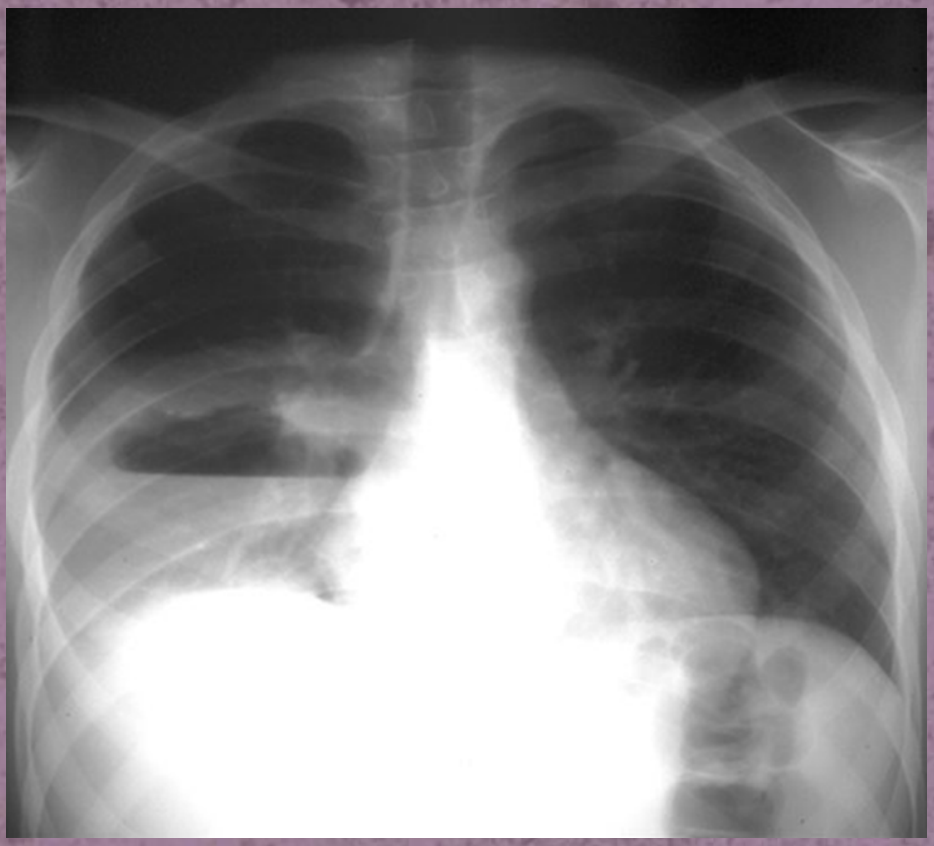

Cavitação com nível hidroaéreo

Cavitation with airfluid level

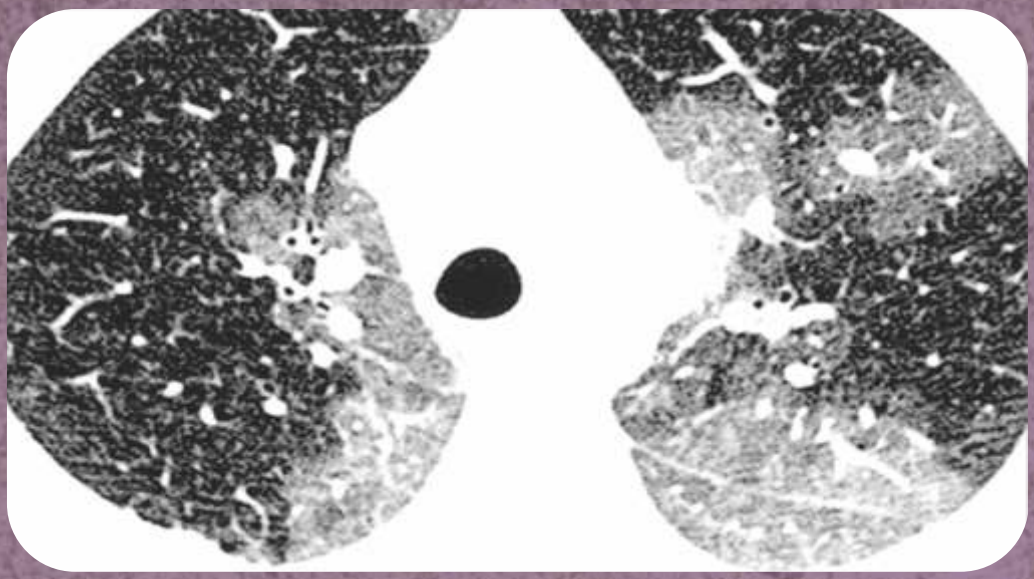

Opacidades em Vidro fosco

Radiografias e varreduras de CT. — na radiografia de tórax, opacidades em vidro fosco aparecem como uma área de opacidade pulmonar aumentada, nebulosa, geralmente extensa, na qual as margens dos vasos pulmonares podem ser indistintas. Na tomografia computadorizada, aparece como opacidade de densidade aumentada no pulmão, com preservação das margens brônquicas e vasculares. É causada pelo enchimento parcial dos espaços aéreos, espessamento intersticial (devido ao líquido, células e/ou fibrose), parcial colapso de alvéolos, volume aumentado do sangue capilar ou uma combinação destes, o fator comum, sendo o deslocamento parcial do ar. O padrão em Vidro fosco é menos opaco do que a consolidação, na qual as margens broncovasculares são obscurecidas.

Ground-glass opacity

Radiographs and CT scans.—On chest radiographs, ground-glass opacity appears as an area of hazy increased lung opacity, usually extensive, within which margins of pulmonary vessels may be indistinct. On CT scans, it appears as hazy increased opacity of lung, with preservation of bronchial and vascular margins. It is caused by partial filling of airspaces, interstitial thickening (due to fluid, cells, and/or fibrosis), partial collapse of alveoli, increased capillary blood volume, or a combination of these, the common factor being the partial displacement of air. Ground-glass opacity is less opaque than consolidation, in which bronchovascular margins are obscured.

Doença pulmonar intersticial

Interstitial lung disease

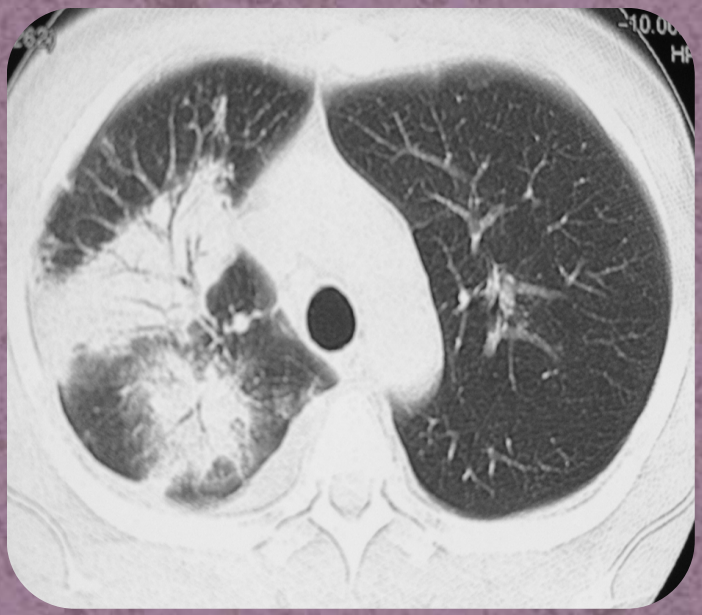

Consolidation -Pathology.

Consolidation refers to an exudate or other product of disease that replaces alveolar air, rendering the lung solid (as in infective pneumonia).

Radiographs and CT scans.— Consolidation appears as a homogeneous increase in pulmonary parenchymal attenuation that obscures the margins of vessels and airway walls . An air bronchogram may be present. The attenuation characteristics of consolidated lung are only rarely helpful in differential diagnosis (decreased attenuation in lipoid pneumonia and increased in amiodarone toxicity.

Consolidação -Patologia. — Consolidação refere-se a um exsudato ou outro produto de doença que substitui o ar alveolar, o pulmão de consistência sólida (como a pneumonia infecciosa).

Radiografias e varreduras de CT. — consolidação aparece como um aumento homogêneo da atenuação parenquimatosa pulmonar que obscurece as margens dos vasos e paredes das vias aéreas. Um broncograma aéreo pode estar presente. As características de atenuação do pulmão consolidado só são raramente úteis no diagnóstico diferencial (diminuição da atenuação em pneumonia lipóide e aumentado na toxicidade da amiodarona).

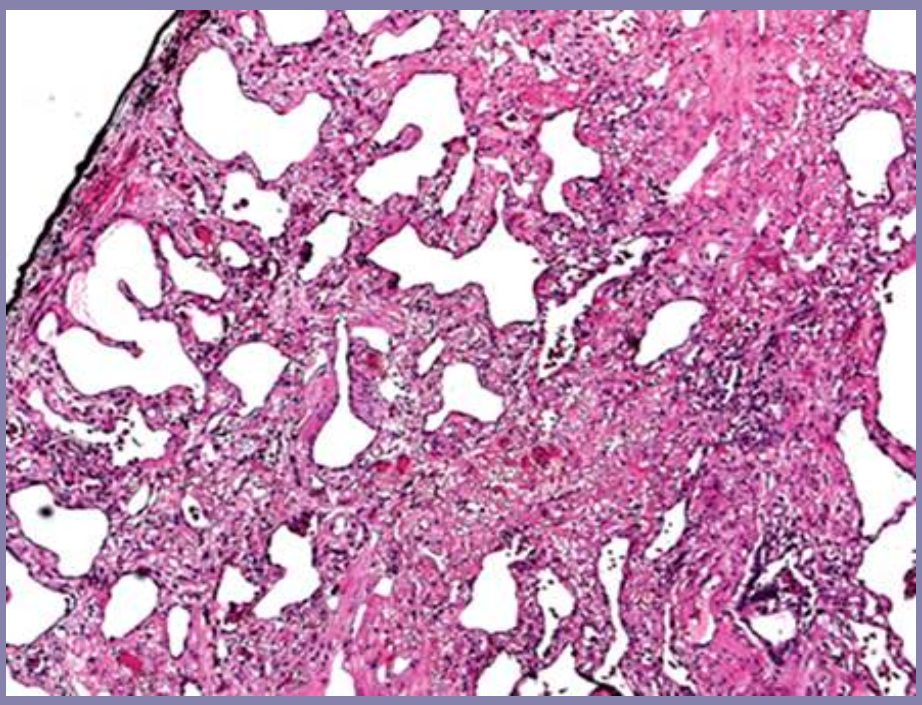

Doença pulmonar intersticial
Interstitial lung disease

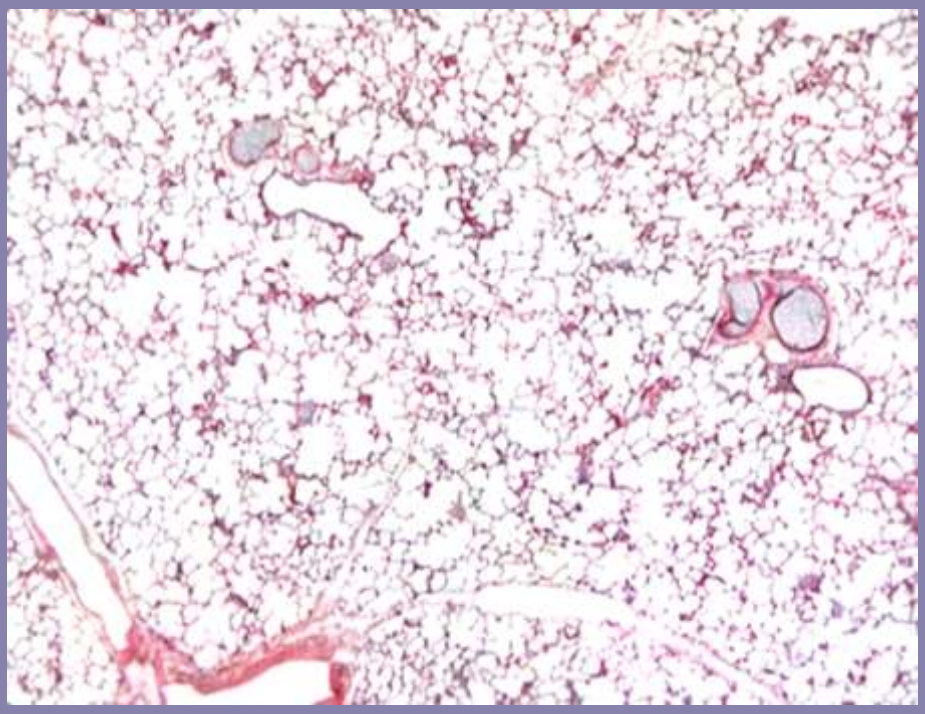

Histologia normal do pulmão
Normal histology of lung

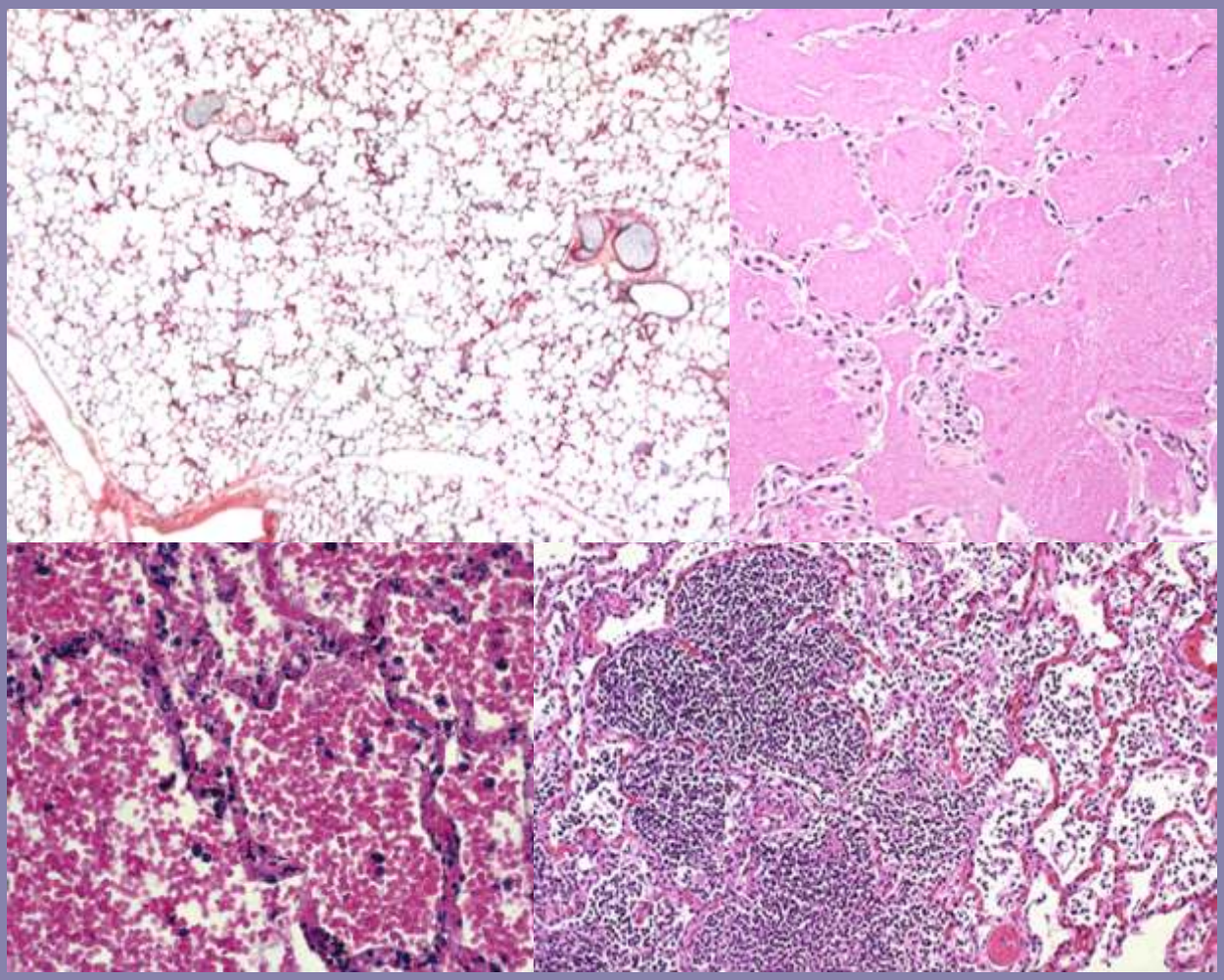

Histologia normal do pulmão e varias modalidades de ocupação dos espaços aéreos

Normal histology of lung and several modes of occupation of airspaces

Broncograma aéreo

Radiografias e varreduras de CT.— um broncograma aéreo é um padrão de ar no interior de brônquios (baixo-atenuação) em um fundo de pulmão opaco (atenuação alta). O sinal implica a patência das vias aéreas proximais e a evacuação do ar alveolar por meio de absorção (atelectasia) ou substituição (por exemplo, pneumonia) ou uma combinação destes processos. Em casos raros, o deslocamento de ar é o resultado da expansão intersticial.

Air bronchogram

Radiographs and CT scans.—An air bronchogram is a pattern of air-filled (low-attenuation) bronchi on a background of opaque (high-attenuation) airless lung. The sign implies patency of proximal airways and evacuation of alveolar air by means of absorption (atelectasis) or replacement (eg, pneumonia) or a combination of these processes. In rare cases, the displacement of air is the result of interstitial expansion

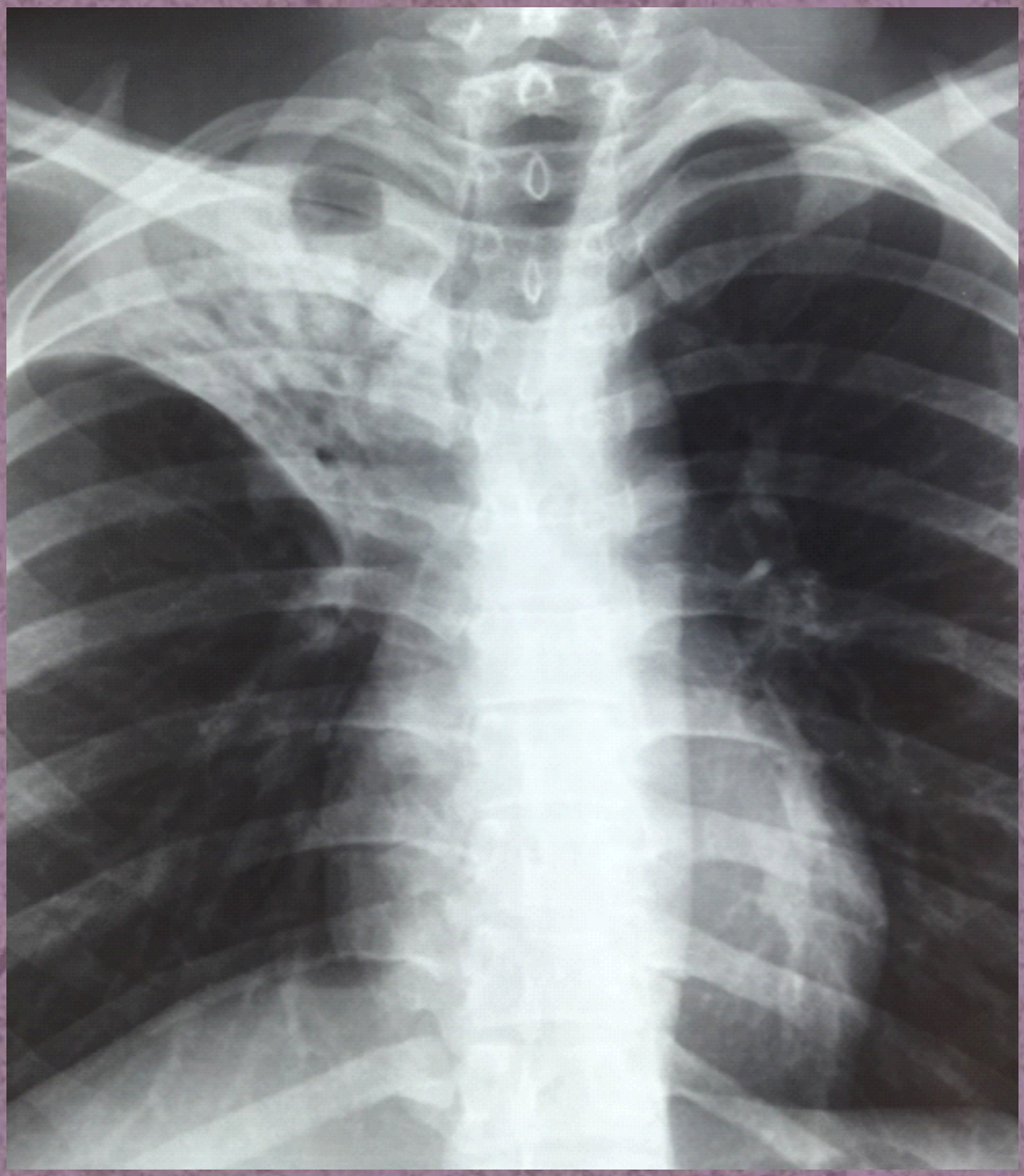

Lesões Císticas Pulmonares
Pulmonary Cystic Lesions

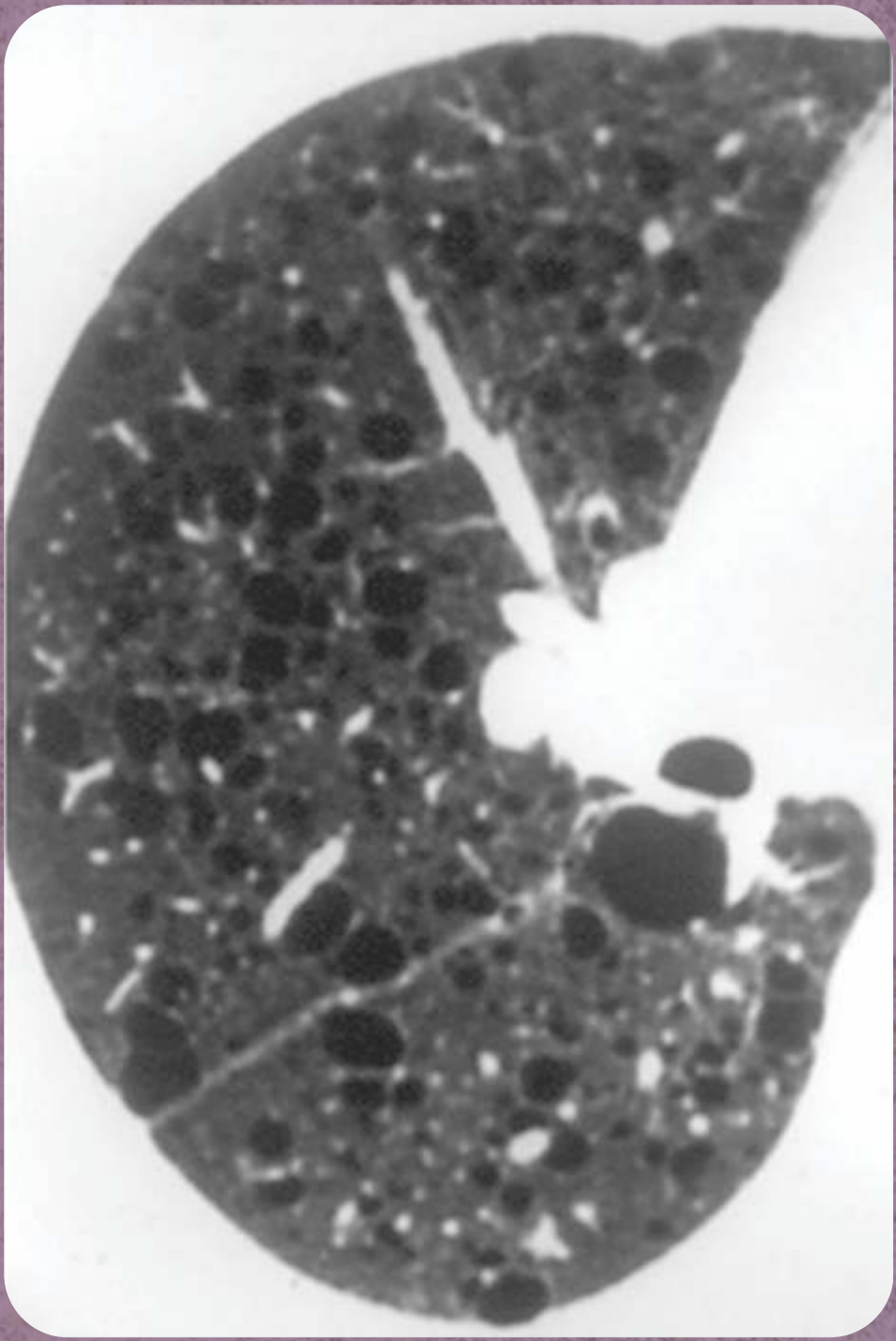

Linfangioleiomiomatose
Lymphangioleiomyomatosis

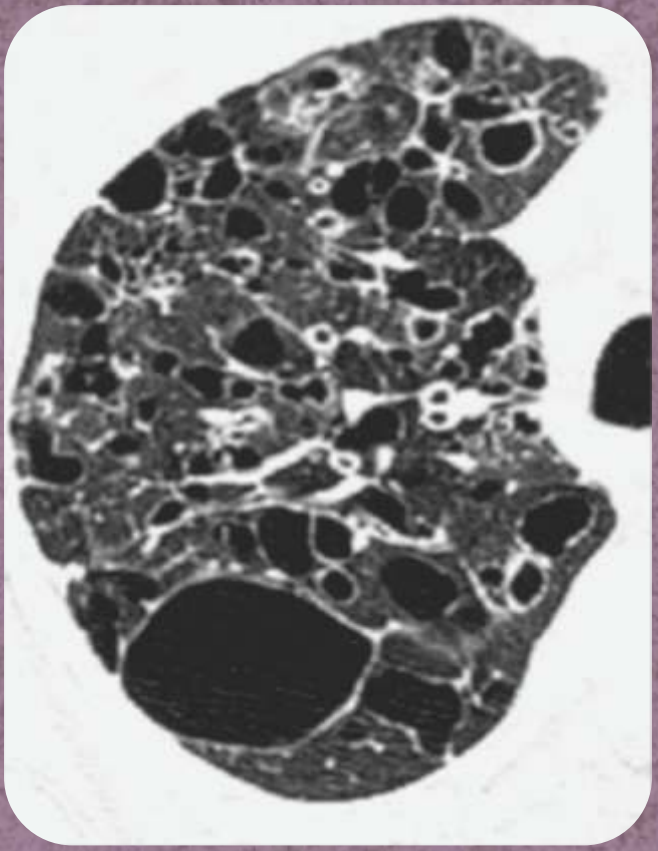

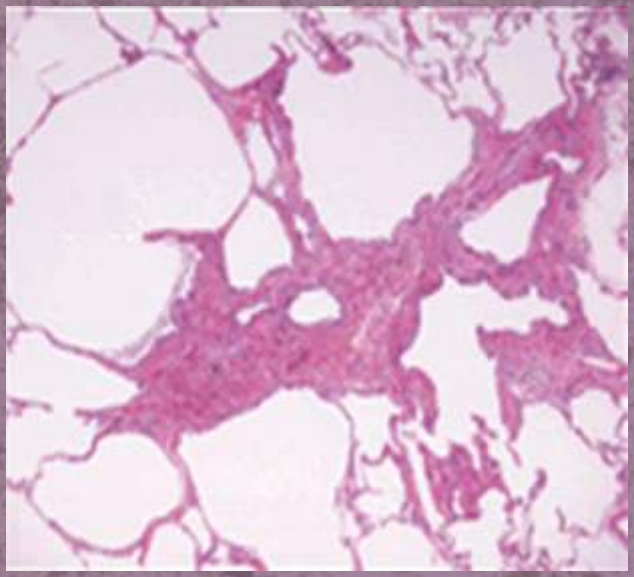

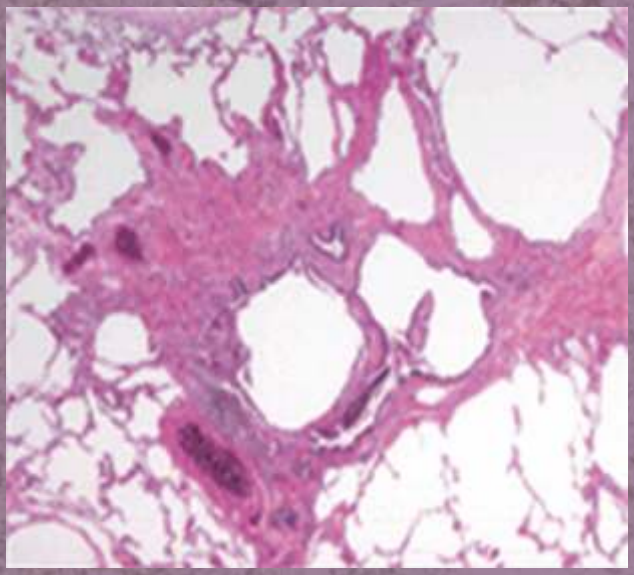

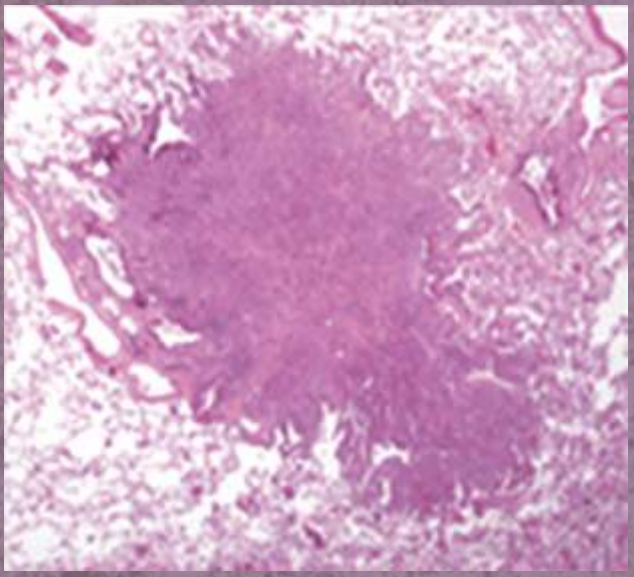

Histiocitose

Histiocytosis

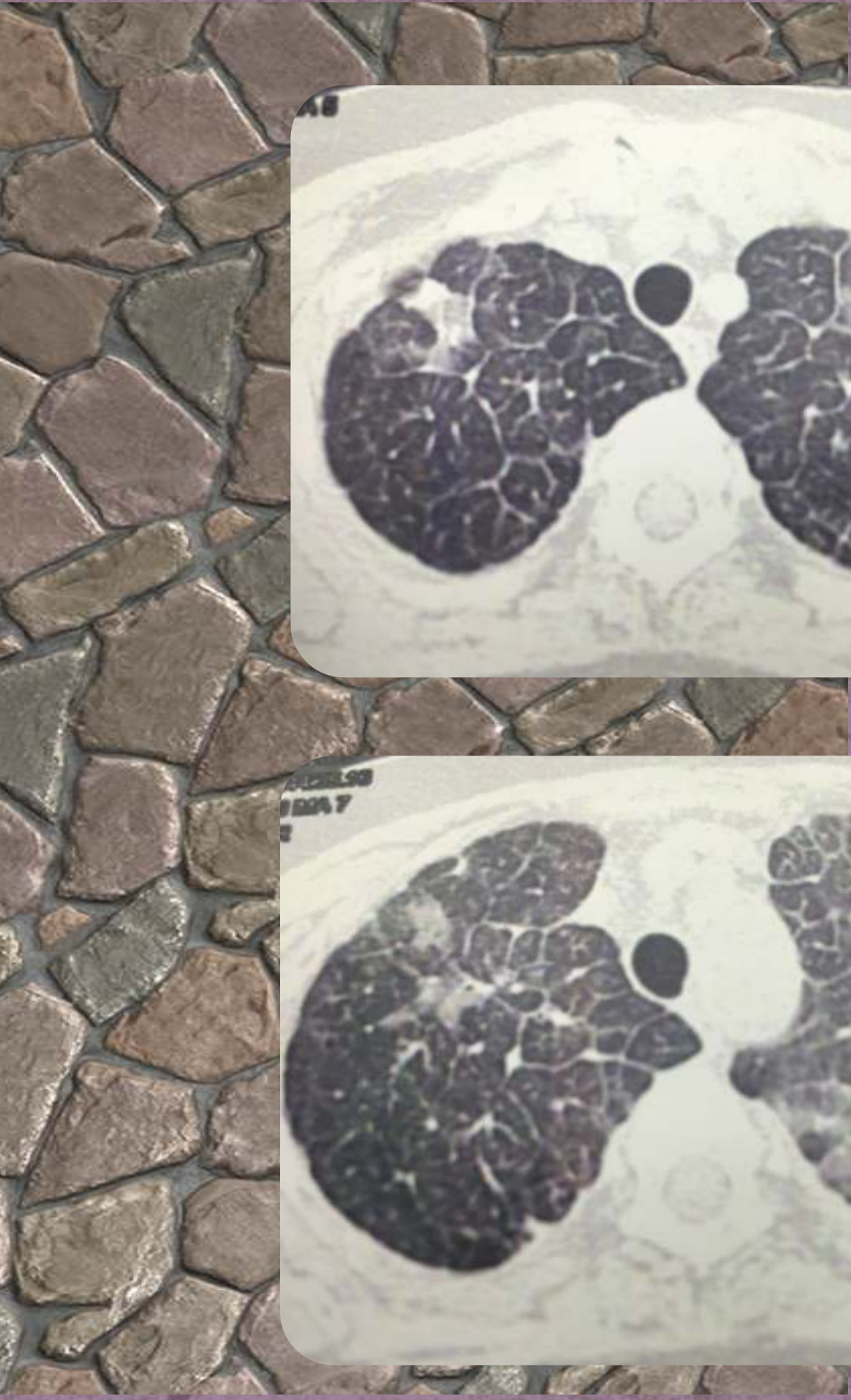

Padrão de pavimentação em mosaico

Cobblestone crazy paving

Calcificação Patológica é o processo no qual os sais de cálcio se acumulam nos tecidos moles como, artérias, cartilagens, válvulas cardíacas, sistema nervoso, dentre outros.

Pathological calcification is the process in which the calcium salts accumulate in tissues such as arteries, cartilage, heart valves, nervous system, among others.

Condrocalcinose

Presença de sais de cálcio nas estruturas cartilaginosas de uma ou mais articulações.

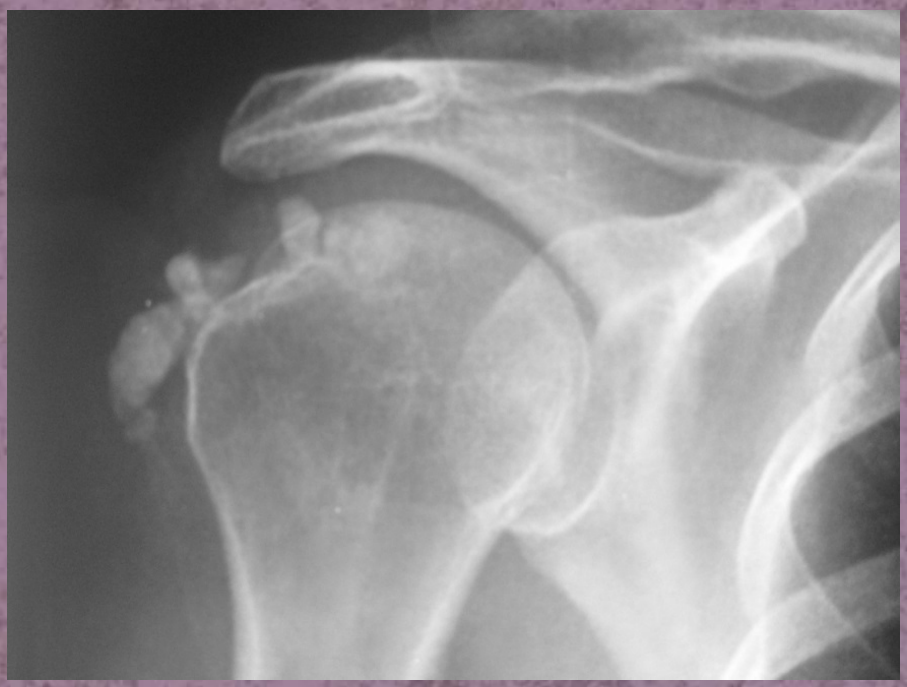

Bursite crônica calcificada

EXAMES CLÁSSICOS

Histerosalpingografia de Útero Bicorno

Hysterosalpingography of bicorn uterus

44

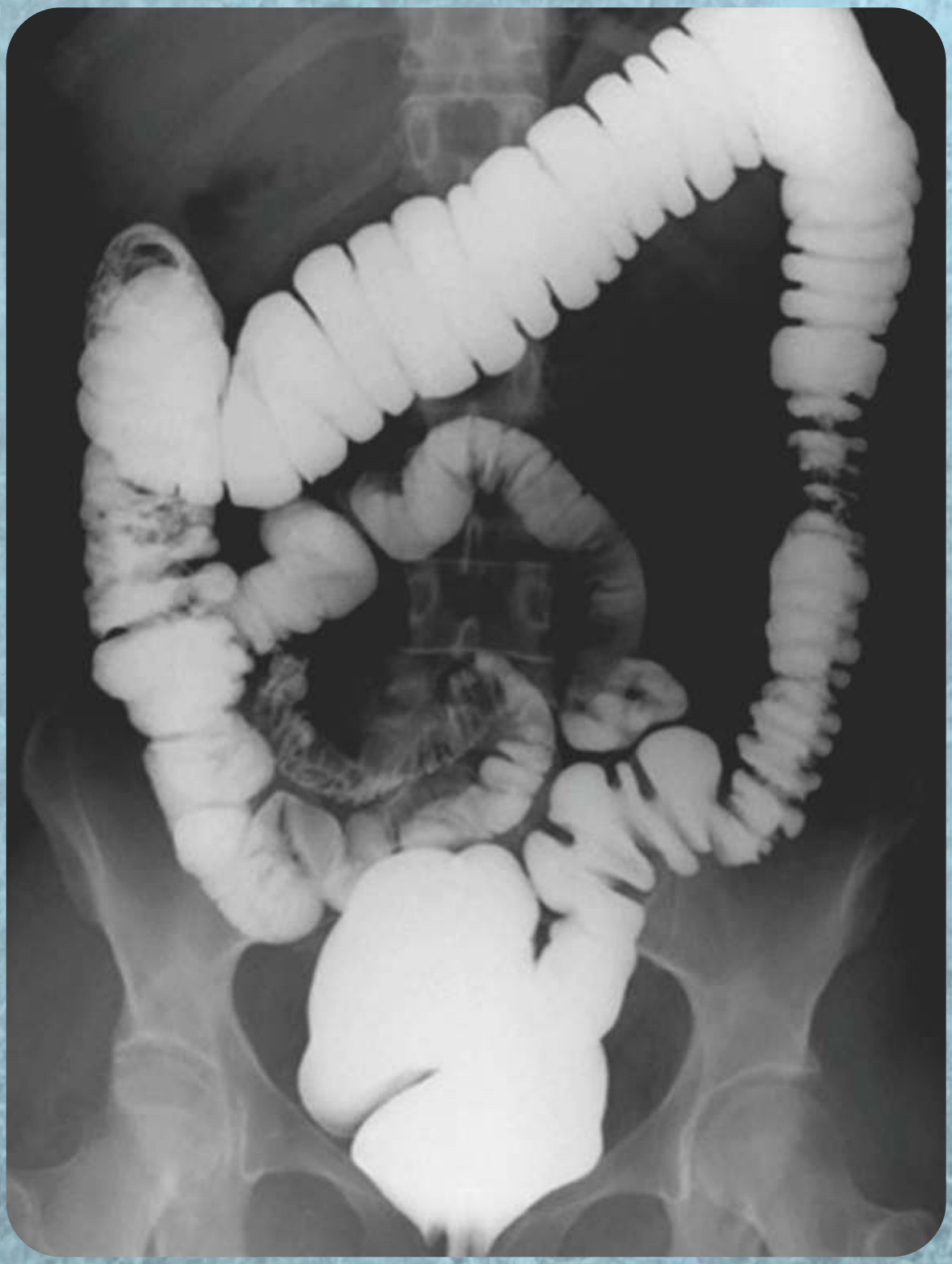

Clister opaco

Barium enema

Urografia Excretora

Excretory Urography
Intravenous Urography

Angiografia
Angiography

Malformação Arteriovenosa
Arteriovenous Malformation

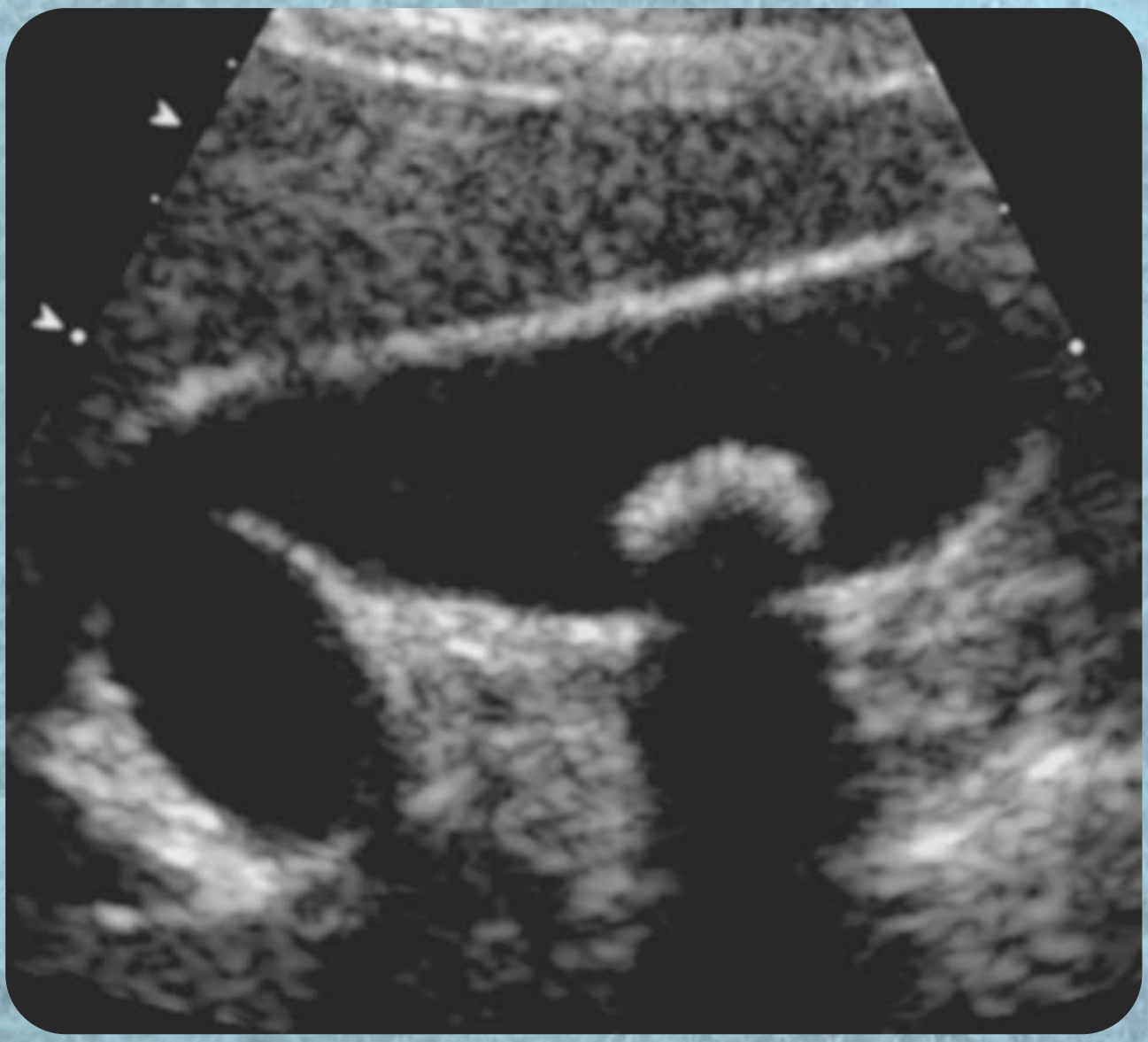

Ultrassonografia da vesícula biliar com Colelitíase onde o cálculo vesicular exibe a sombra acústica.

Ultrasound of the gallbladder with cholelithiasis where vesicular calculation displays the acoustic shadow.

Uretrocistografia
Urethrocystography

IMPACTO DE DOENÇAS SOBRE O ESQUELETO

Diversas doenças sistêmicas acarretam impacto sobre a estrutura óssea determinando o surgimento de alterações radiológicas clássicas. Há também sinais radiológicos característicos relacionados a processos pseudotumorais, lesões tóxicas e erros metabólicos, alterações endócrinas e hematológicas.

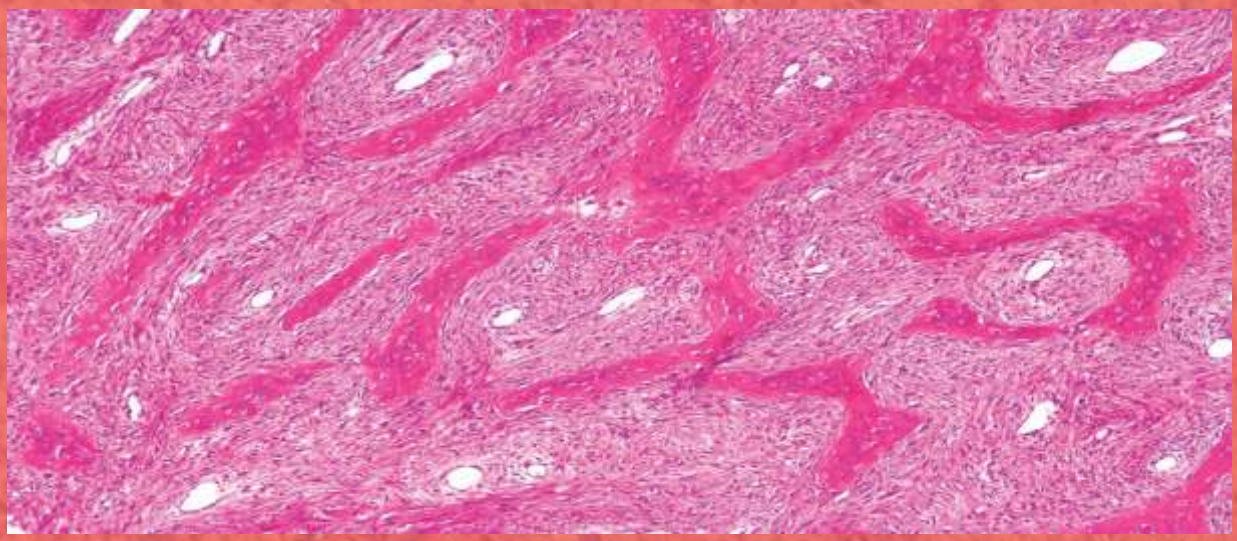

Histologia Óssea. Displasia fibrosa.
Bone Histology. Fibrous Dysplasia.

50

Raquitismo
Rickets

Causas da deformidade em frasco de Erlenmeyer

Doença de Gaucher
Doença de Niemann-Pick
Displasia fibrosa
Anemia falciforme
Talassemia
Osteopetrose
Picnodisostose
Intoxicação por chumbo

...dentre outras.

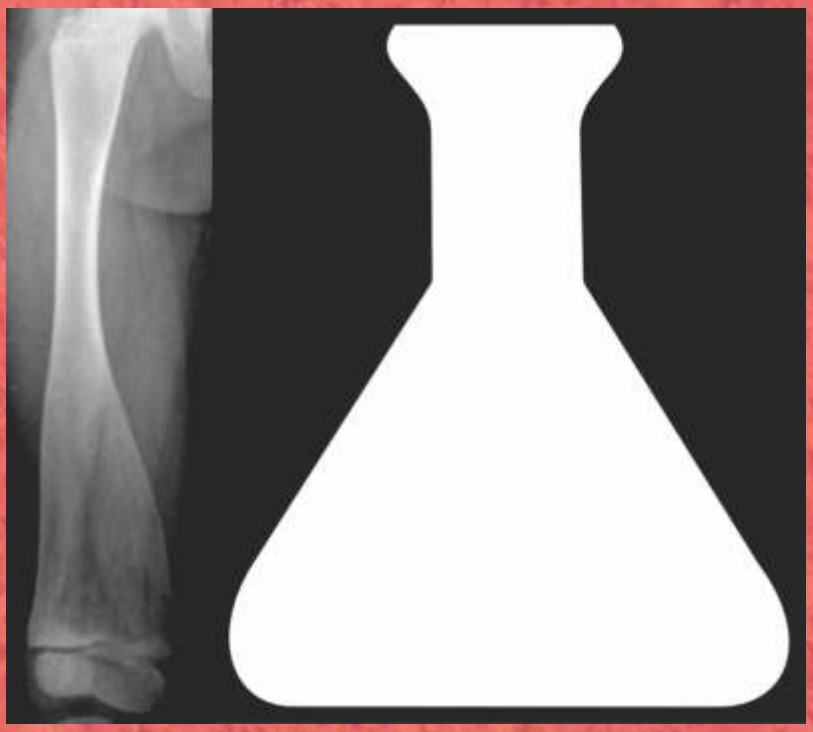

Deformidade em frasco de Erlenmeyer
Erlenmeyer flask deformity

Uma deformidade em frasco Erlenmeyer refere-se a um aspecto radiográfico normalmente em uma radiografia do fêmur onde há constrição relativa da diáfise e alargamento da metáfise.

An Erlenmeyer flask deformity refers to a radiographic appearance typically on a femoral radiograph where there is relative constriction of the diaphysis and flaring of the metaphysis.

O transporte de oxigênio para todo o corpo, função da hemoglobina, não se dá de forma satisfatória quando o indivíduo tem a doença falciforme.

Sickle-cell disease

Vertebra em H, típica da anemia falciforme

Artrose com osteófitos nas margens ósseas e redução dos espaços articulares

Osteoarthritis with osteophytes in the bone margins and reduction of joint spaces

The ivory vertebra sign refers to diffuse and homogeneous increase in opacity of a vertebral body that otherwise retains its size and contours, and with no change in the opacity and size of adjacent intervertebral disks.

O sinal da vértebra em marfim refere-se ao aumento difuso e homogêneo da densidade óssea de um corpo vertebral conservando seu tamanho e contornos, sem nenhuma mudança no tamanho do espaço intervertebral adjacente.

O diagnóstico diferencial para uma vértebra em marfim depende da idade do paciente. Crianças: linfoma, osteossarcoma, osteoblastoma, doença metastática do neuroblastoma, e sarcoma de Ewing. Adultos: metástases osteoblásticas do câncer de próstata e de mama, linfoma e doença de Paget do osso.

The differential diagnosis for an ivory vertebra depends on the age of the patient. Kids: lymphoma, osteosarcoma, osteoblastoma, metastatic disease of neuroblastoma, and Ewing's sarcoma. Adults: osteoblastic metastasis of prostate and breast cancer, lymphoma and Paget's disease of bone.

Triângulo de Codman é um termo usado para descrever a área triangular de novo osso subperiosteal que é criada quando uma lesão, frequentemente um tumor, eleva o periósteo para longe do osso. As principais causas deste sinal são osteossarcoma, sarcoma de Ewing e abscesso subperiosteal.

Codman triangle is a term used to describe the triangular area of new subperiosteal bone that is created when a lesion, often a tumour, raises the periosteum away from the bone. The main causes for this sign are osteosarcoma, Ewing's sarcoma and subperiosteal abscess.

OUTRAS REACÕES PERIOSTEAIS

Acromegalia

Acromegaly

Aumento da espessura calcâneo-coxim

Increased calcaneum-cushion thickness

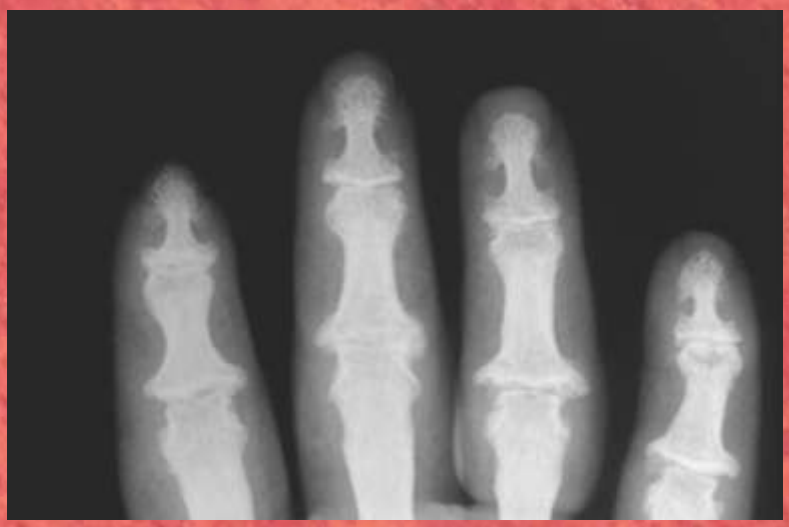

Acondroplasia

Achondroplasia

Bacia em taça de champangne

Champagne glass pelvis

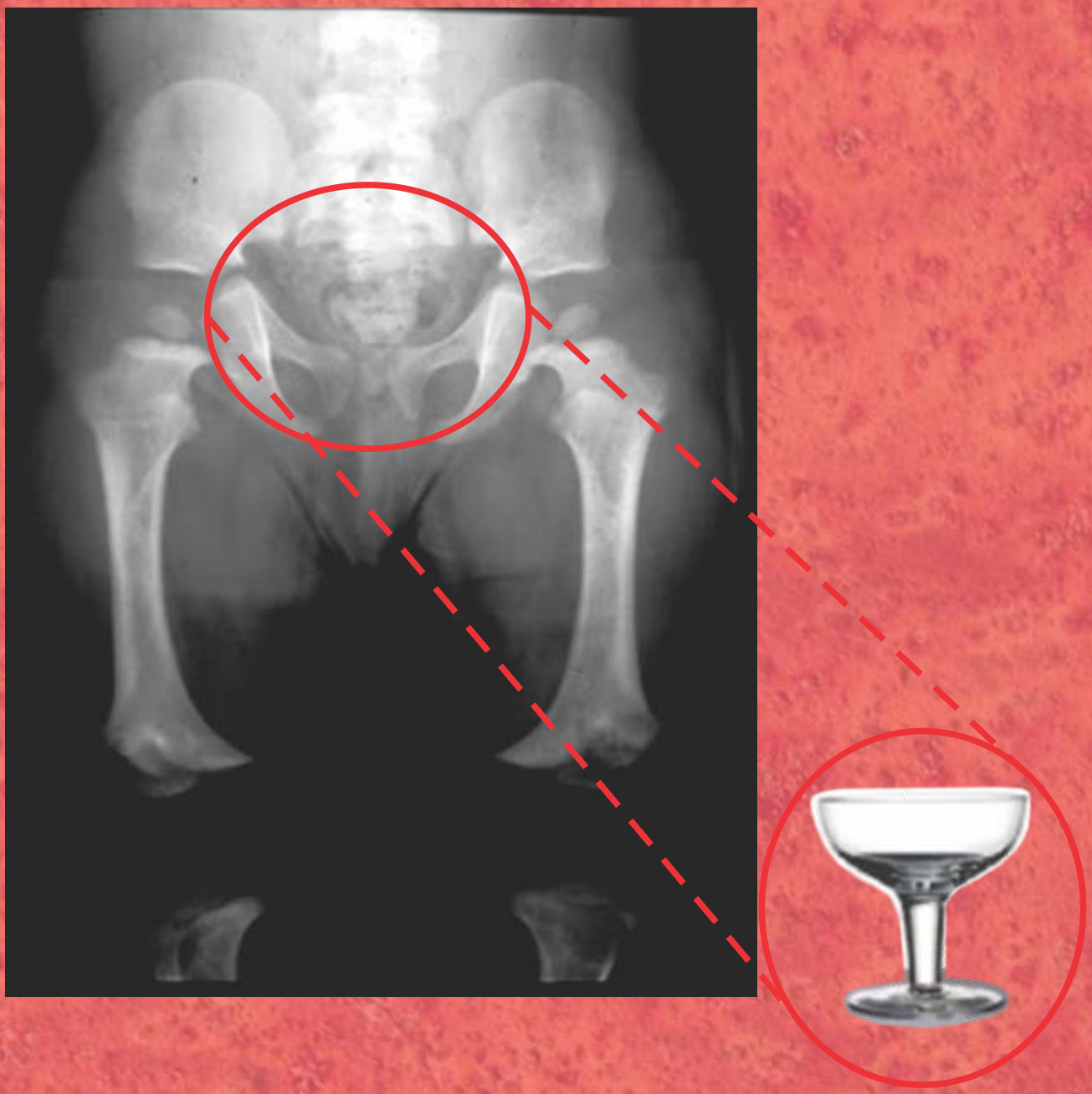

Síndrome de Morquio

Morquio's Syndrome

Bacia em taça de vinho

Wine glass pelvis

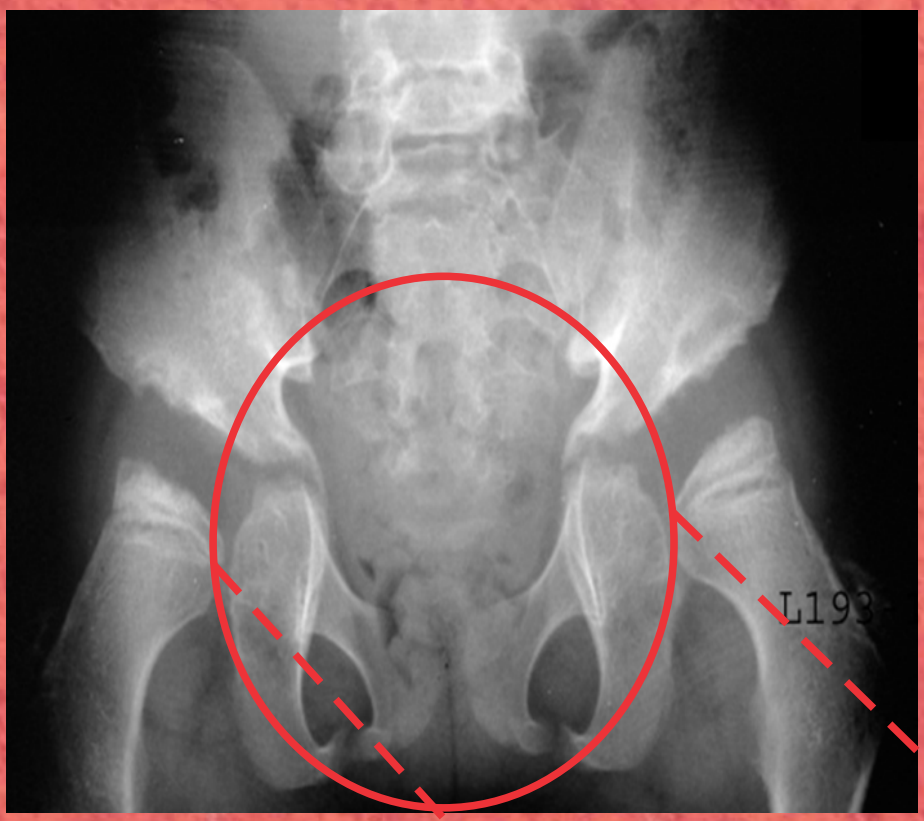

PICNODISOSTOSE
Picnodisostosis

Perda do ângulo da mandíbula
Loose Mandibular Angle

OSTEOPETROSE
Osteopetrosis

A osteopetrose se apresenta de três formas: forma tardia ou doença de Albers-Schönberg, forma congênita e doença do osso marmóreo. A doença é geneticamente transmitida tanto por herança autossômica dominante (forma do adulto) quanto recessiva (formas infantis). Nas três formas, existe alteração na reabsorção osteoclástica do osso.

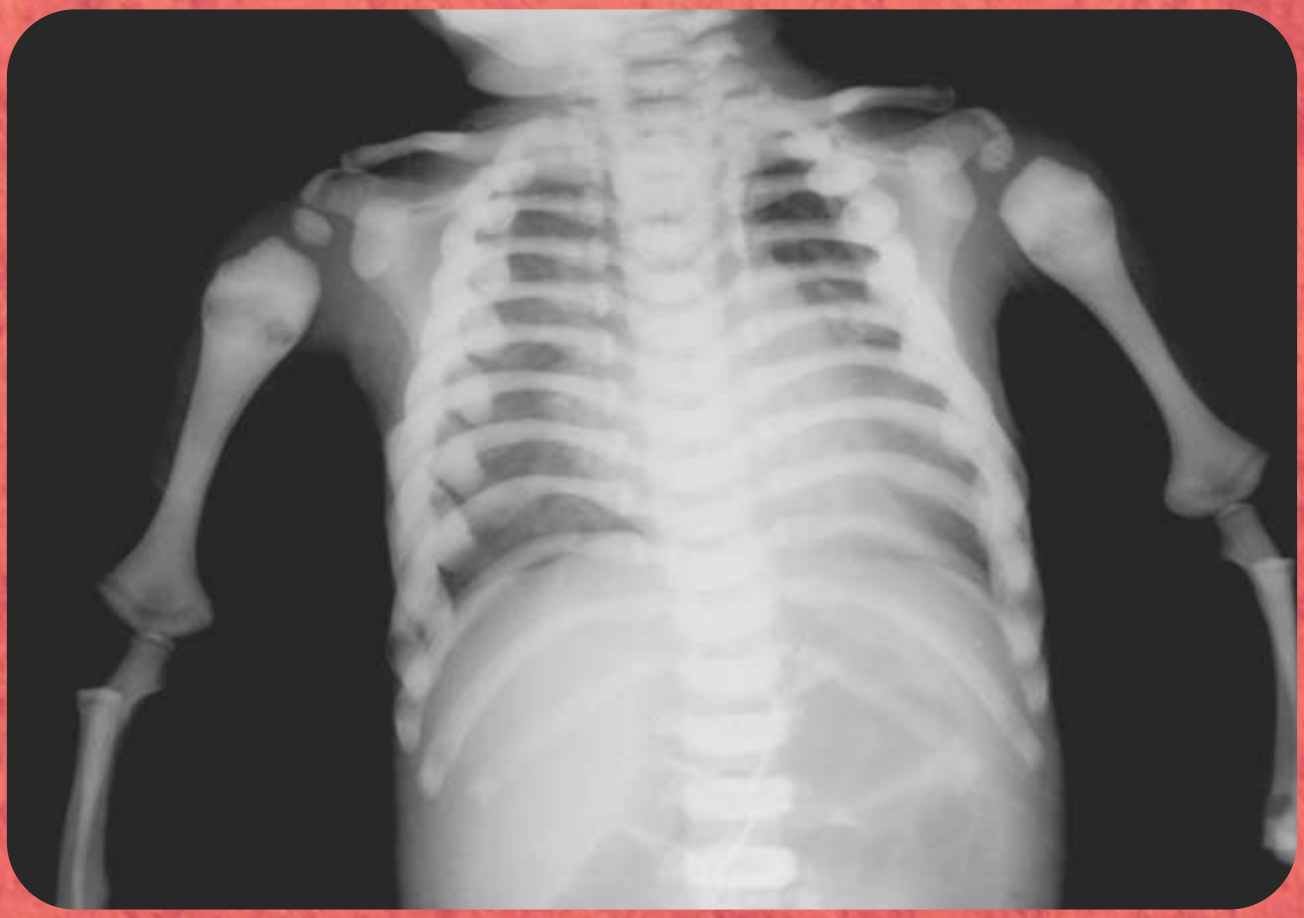

The osteopetrosis is presented in three ways: late or Albers-Schönberg disease, congenital form of bone disease and marmoreal. The disease is genetically transmitted both by autosomal dominant (adult form) and recessive (children's forms). In three forms, there is change in osteoclastic bone resorption.

Hanseníase é uma
doença infecciosa crônica causada pelo Mycobacterium leprae ou bacilo de Hansen, que se inicia após uma incubação muito lenta. Acrosteólise e artropatia neuropática podem ser vistas na Hanseníase.

Leprosy is a chronic infectious disease caused by Mycobacterium leprae or Hansen's Bacillus, which begins after a very slow incubation. Acrosteólise and neuropathic arthropathy can be seen in Leprosy.

TARJA LEUCÊMICA
Leukemic stripe

COLUNA EM BAMBOO
ESPONDILITE ANQUILOSANTE
Column in bamboo ankylosing spondylitis

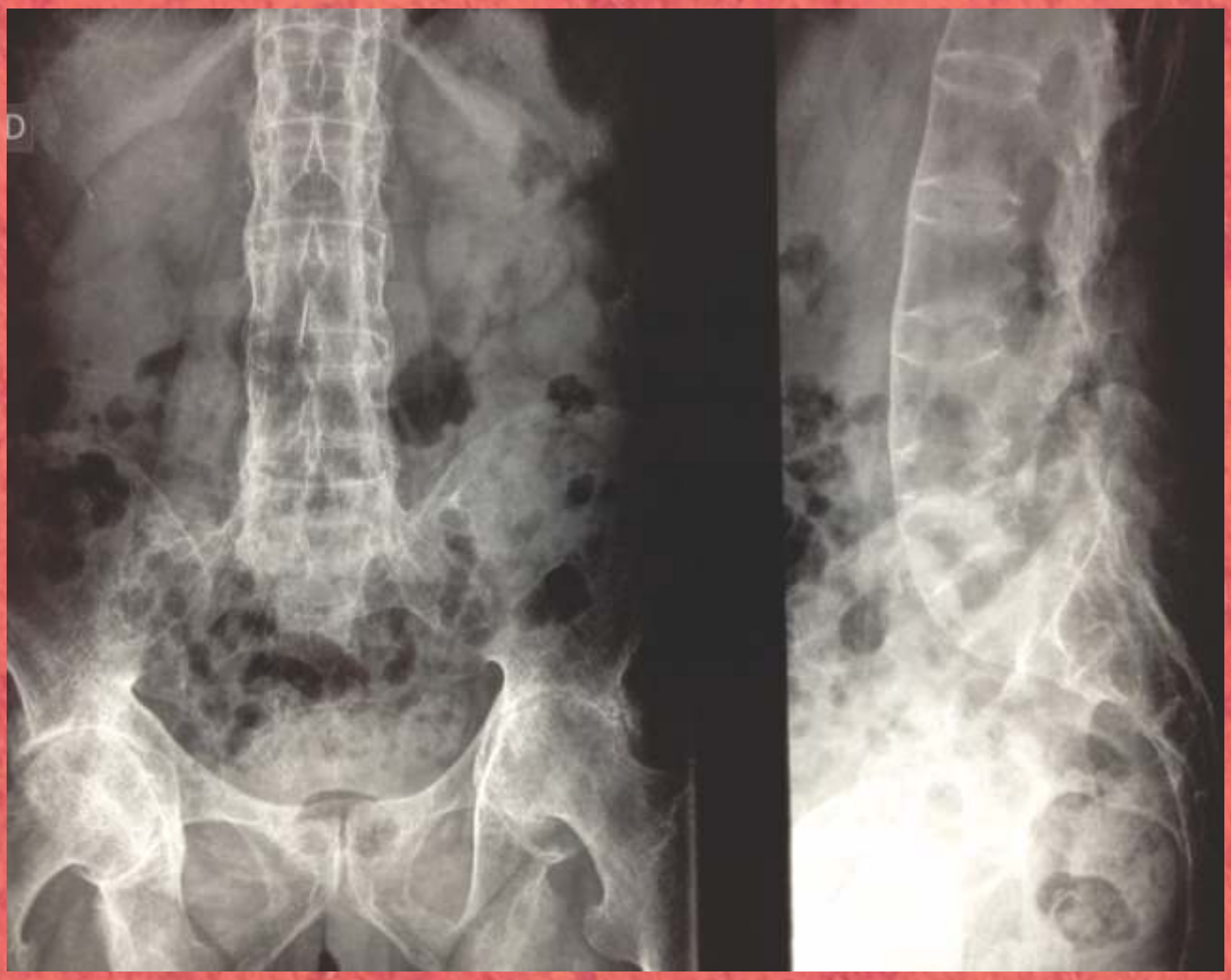

OUTROS ACHADOS RADIOLÓGICOS CLÁSSICOS

Esta seção contém imagens que se apresentam como aspectos típicos de diagnósticos em diversas situações médicas onde o achado radiológico é determinante para o diagnóstico.

Pneumoperitoneo

68

Pneumotórax

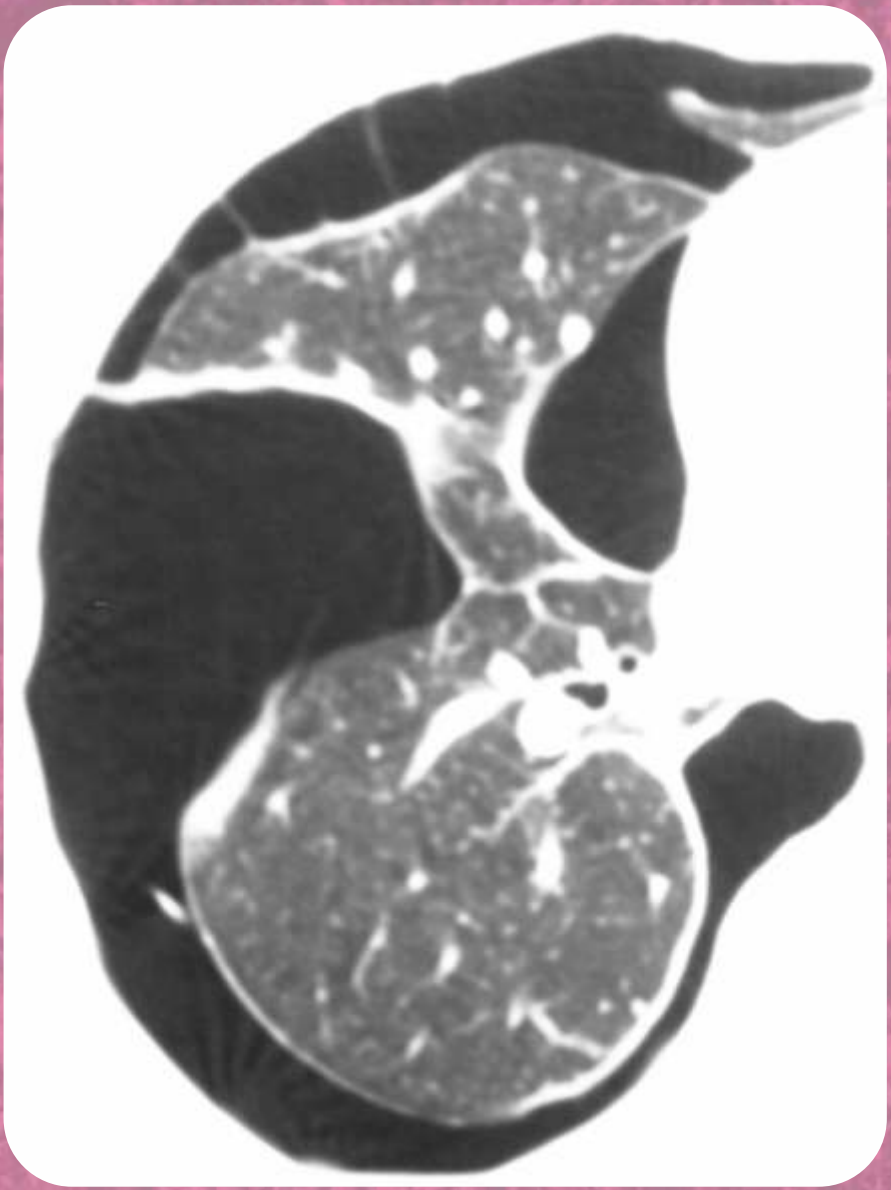

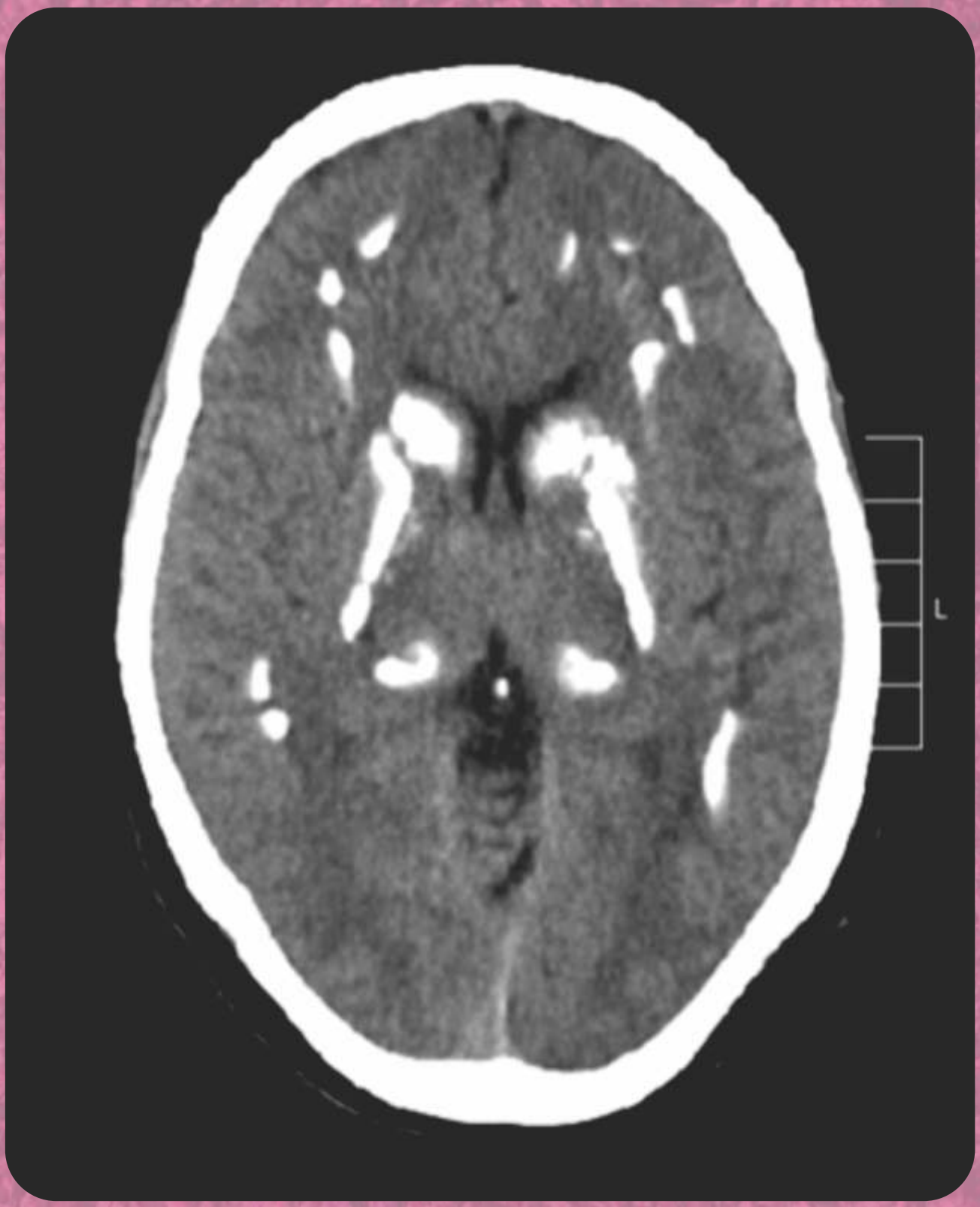

Calcificações Cerebrais

Brain Calsifications

Intoxicação por Chumbo

Lead Poisoning

O olho do tigre sinal refere-se a sinal de T2 baixa anormal (devido à acumulação anormal de ferro) na RM no globo pálido com uma faixa longitudinal de sinal elevado (devido à gliose e espongiose) que pode ser visto em: Síndrome de Hallervorden-Spatz: clássica, mas não 100% patognomônico.

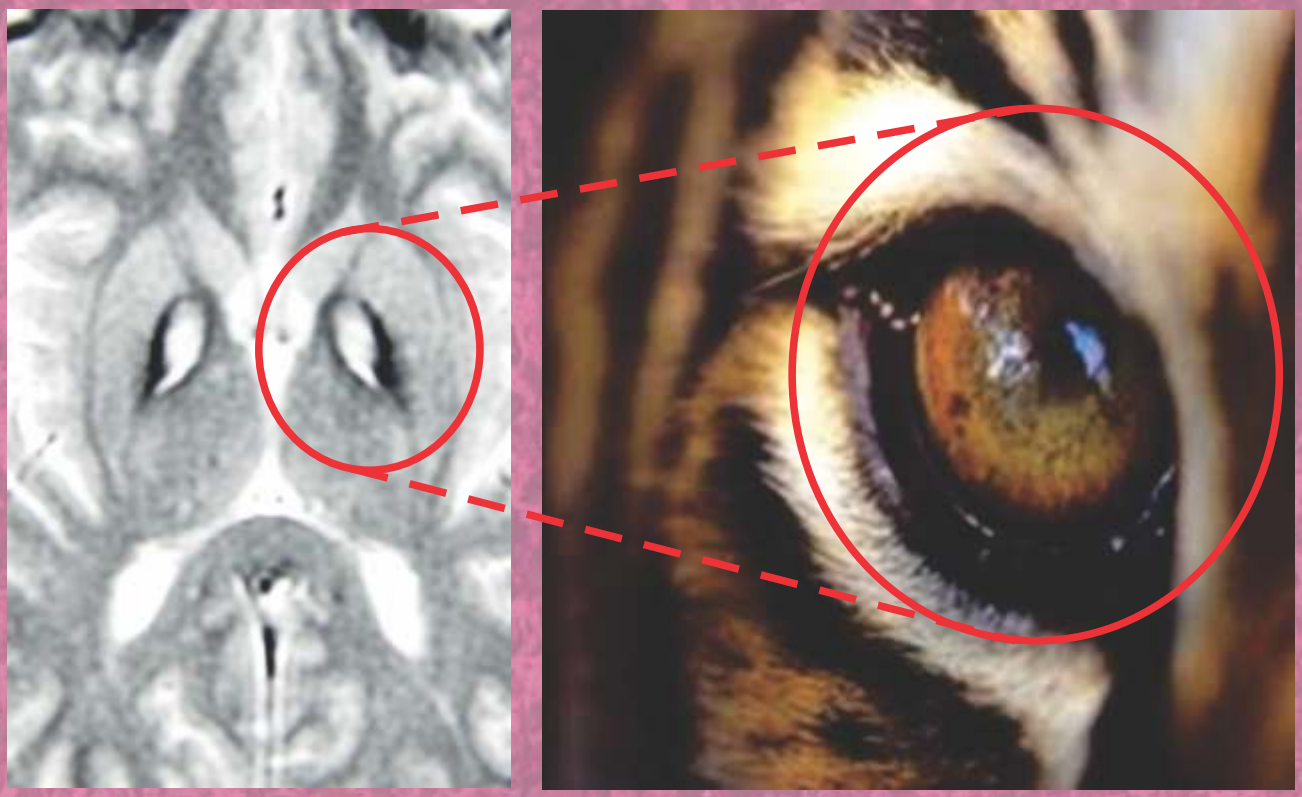

The eye of the tiger sign refers to abnormal low T2 signal (due to abnormal accumulation of iron) on MRI in the globus pallidus with a longitudinal stripe of high signal (due to gliosis and spongiosis) that can be seen in: Hallervorden-Spatz syndrome : classical but not 100% pathognomonic.

Tuberculose é uma doença endêmica, provocada pelo Mycobacterium tuberculosis, dito bacilo de Koch, podendo atingir quase todos os tecidos do corpo, especialmente os pulmões, caracterizada pela formação de tubérculos caseosos.

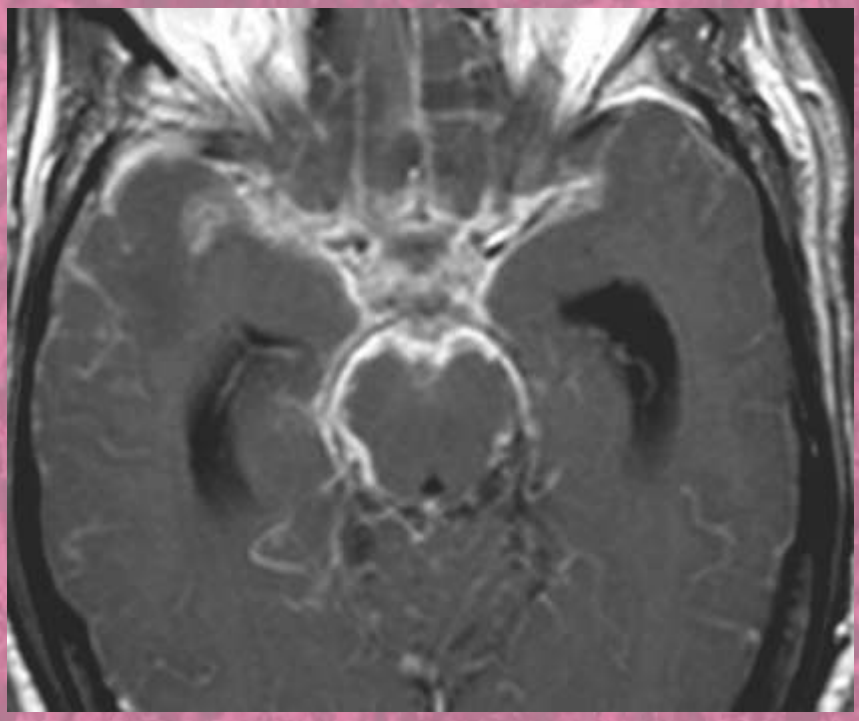

Tuberculosis is a disease endemic, caused by Mycobacterium tuberculosis, said Koch Bacillus, reaching almost all tissues of the body, especially the lungs, characterized by the formation of tubers caseosos.

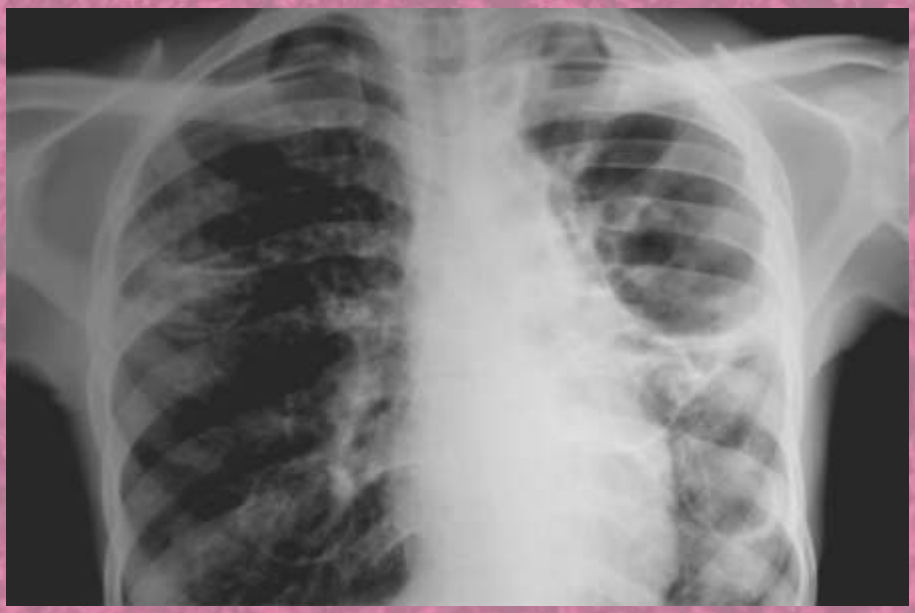

Cirrose hepática

Liver cirrhosis

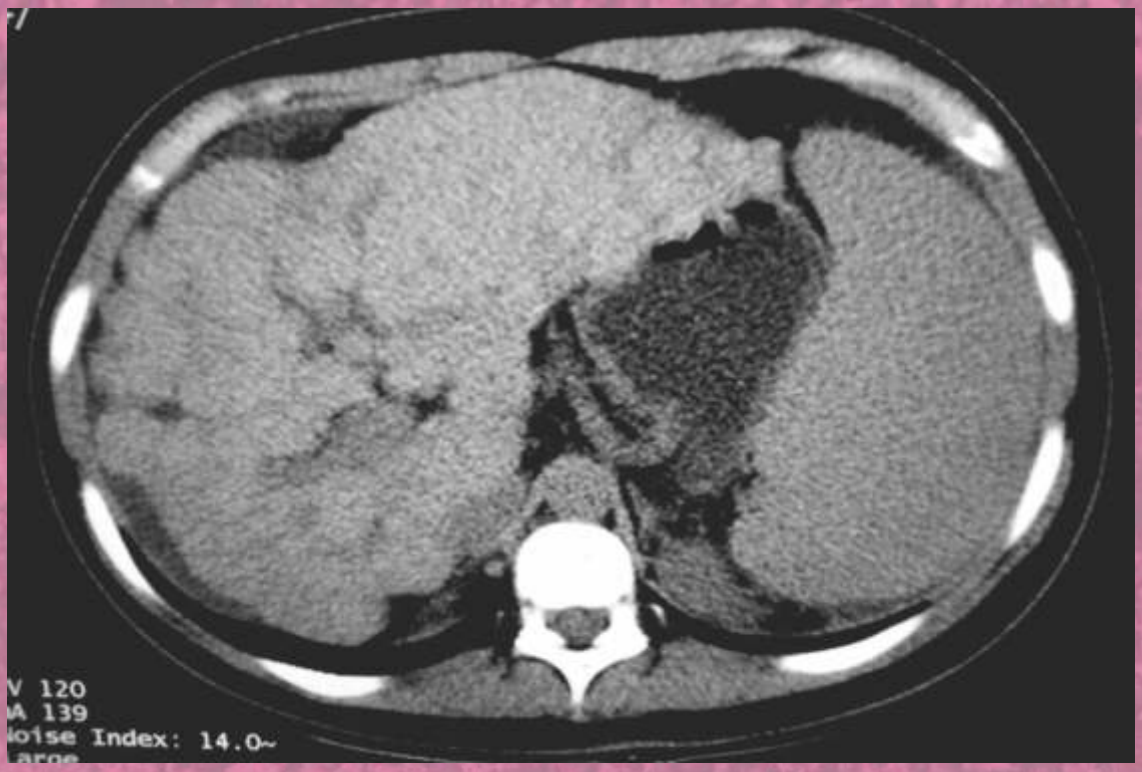

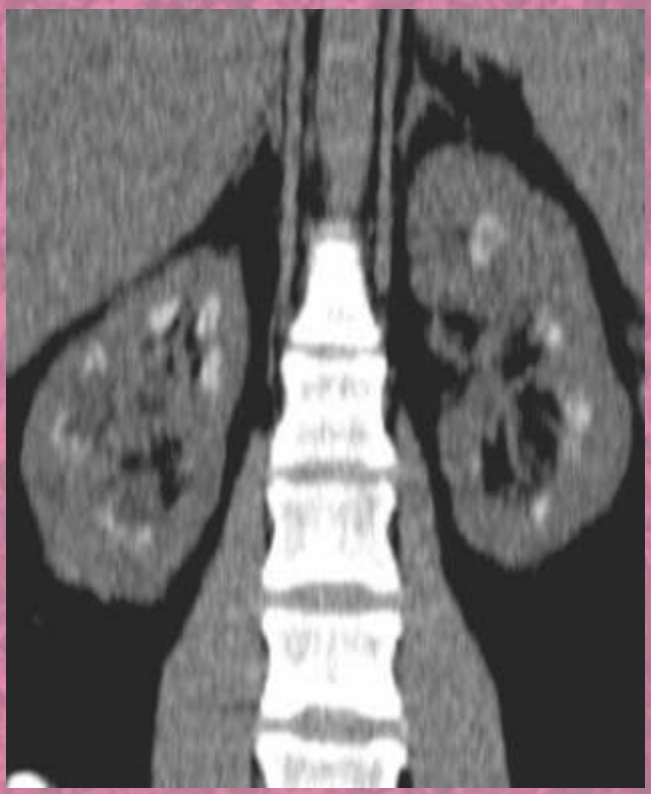

Imagens densas desenhando o contorno das pirâmides de ambos os rins compatível com calcinose medular.

Dense images by drawing the outline of the pyramids of both kidneys compatible with Medullary Calcinosis.

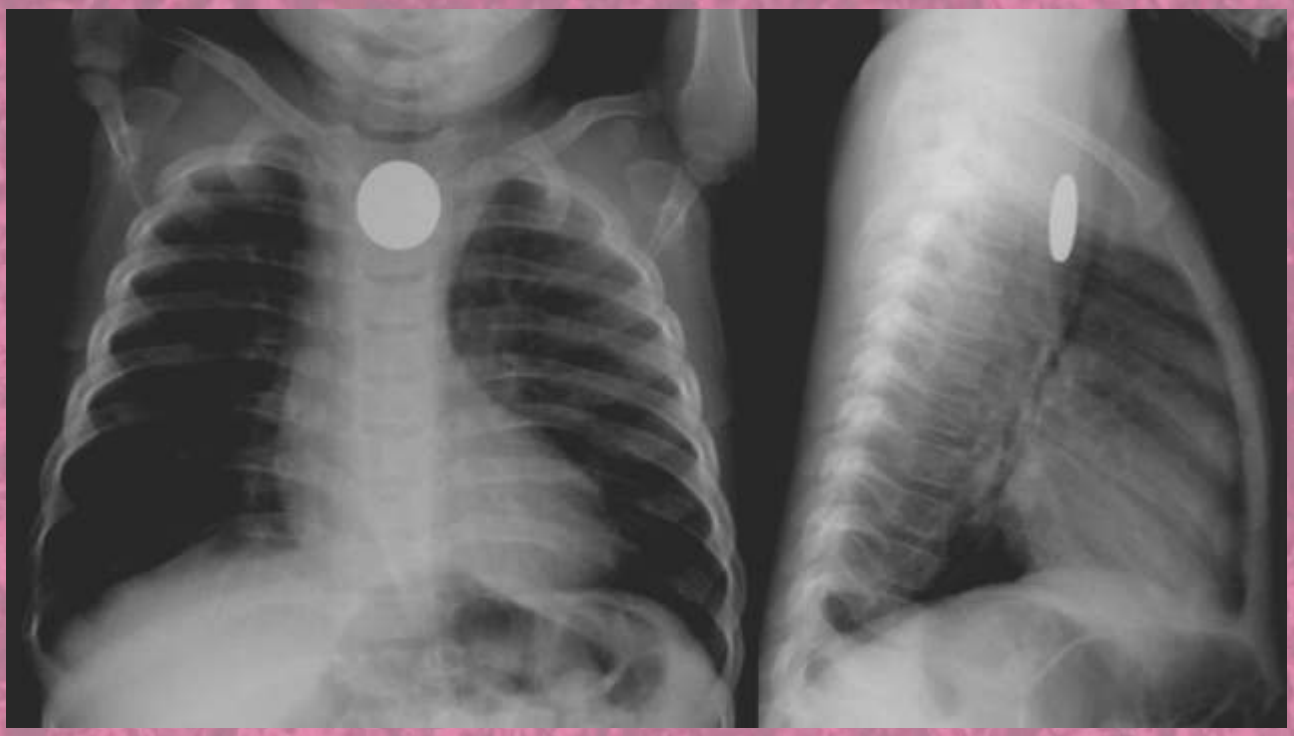

Corpo estranho (moeda)

Foreign body (coin)

Cálculo urinário

Urinary stone

Fraturas e Luxações

Lesões do aparelho digestório. Divertículo e pólipo

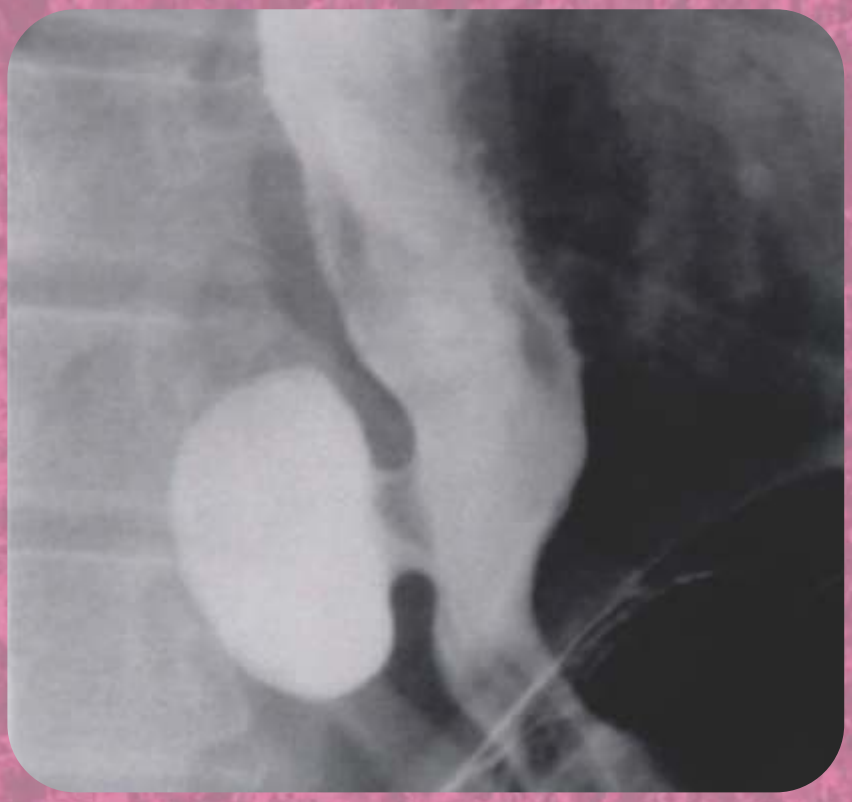

Lesions of the digestive apparatus. Diverticulum and polyp

NEOPLASIA MALIGNA DO INTESTINO GROSSO

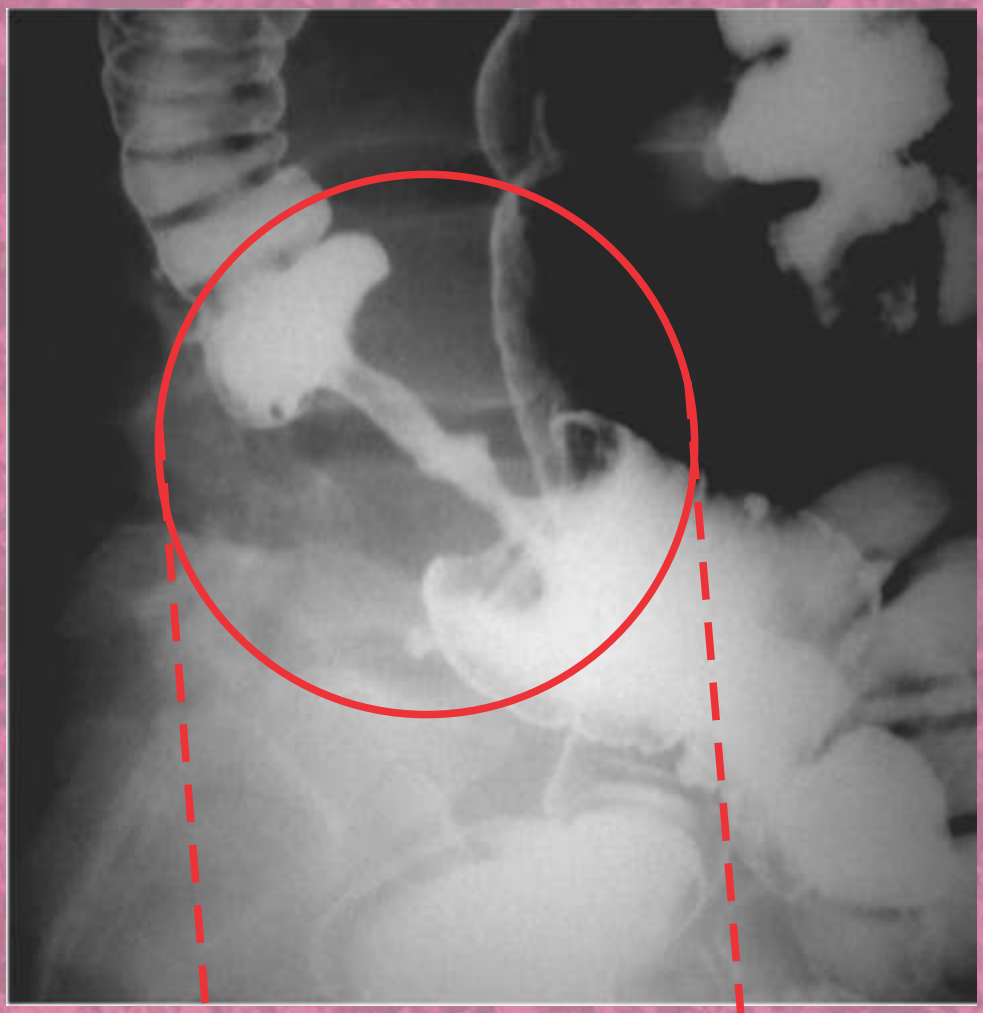

Úlceras
Ulcers

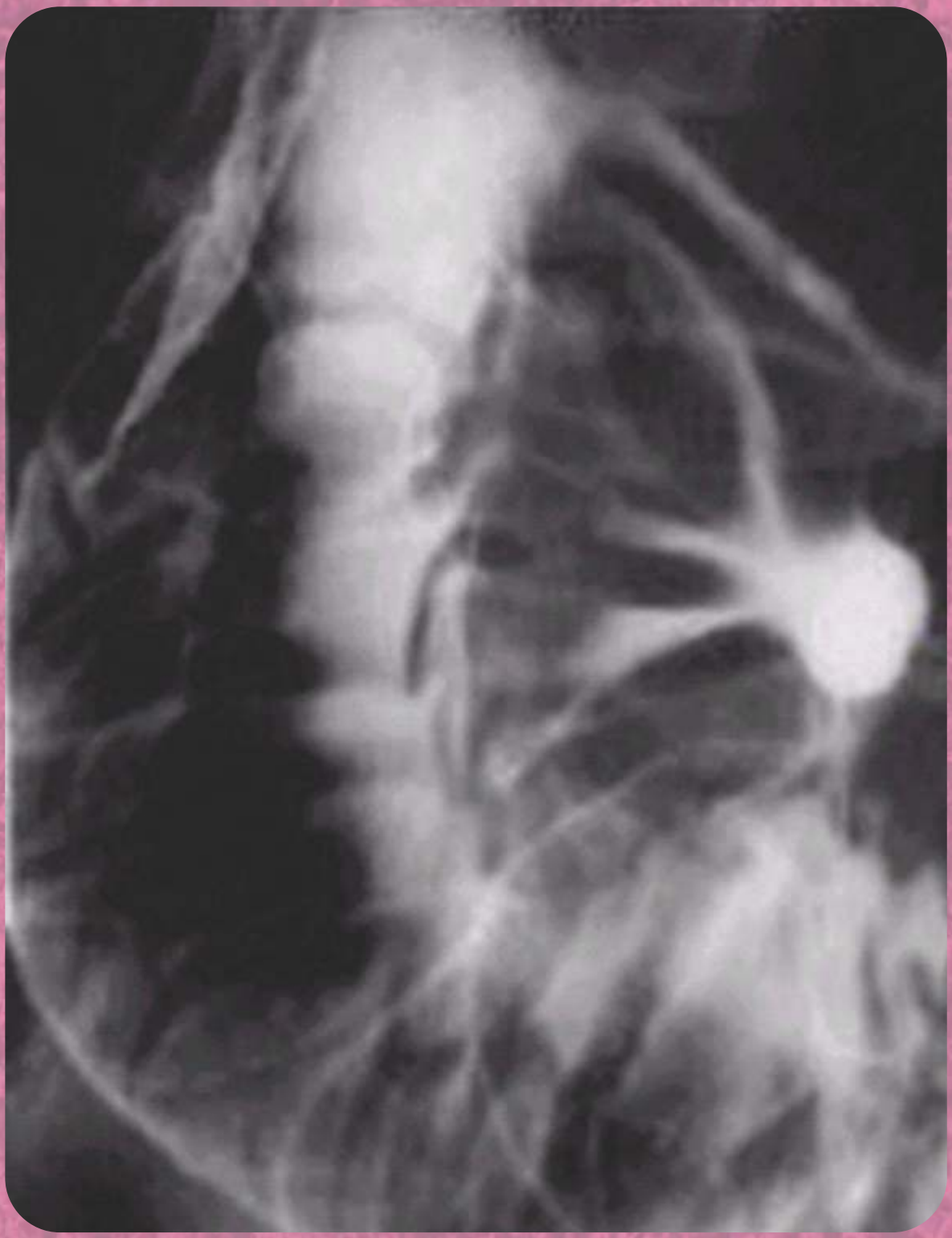

Infarto Cerebral
Ischemic Stroke

REFERÊNCIAS:

From the Archives of the AFIP
Pulmonary Langerhans Cell Histiocytosis
RadioGraphics 2004; 24:821-841 Published online 10.1148/rg.243045005
Gerald F. Abbott, MD, Melissa L. Rosado-de-Christenson, MD, Teri J.
Franhs, MD, Aletta Ann Frazier, MD, Jeffrey R. Galvin, MD

Fleischner Society: Glossary of Terms for Thoracic Imaging
David M. Hansell, Alexander A. Bankier, Heber MacMahon, Theresa C. McLoud, Nestor L. Müller, Jacques Remy
Radiology, Mar 2008, Vol. 246:697-722, https://doi.org/10.1148/radiol.2462070712

O Homem Elefante (David Lynch) - 1980
http://artecinemaarte.blogspot.com.br/2013/01/

Radiologia - Wikipédia, a enciclopédia livre
https://pt.wikipedia.org/wiki/Radiologia

www.pubs.rsna.org/journal/radiology

www.pubs.rsna.org/journal/radiographics

www.arrs.org

www.pediatricradiology.com

www.google.com

UEPA
UNIVERSIDADE DO ESTADO DO PARÁ

Mestrado Profissional
ENSINO EM SAÚDE
ESA NA AMAZÔNIA